

RESIDÊNCIA MÉDICA IDOR 2025 PROVA DE GINECOLOGIA E OBSTETRÍCIA

15/12/2024

Este caderno, com 20 páginas numeradas, contém 50 questões objetivas de Ginecologia e Obstetrícia. Além deste caderno, você está recebendo um Cartão de Respostas.

Observe as seguintes instruções, antes de iniciar a prova:

- Após a autorização para abrir este caderno, verifique se a impressão, a paginação e a numeração das questões estão corretas. **Caso observe qualquer erro, notifique o fiscal.**
- Verifique, no Cartão de Respostas, se seu nome, número do CPF, número do documento de identidade, data de nascimento, número de inscrição estão corretos. **Se houver erro, notifique o fiscal.**
- Use apenas caneta de corpo transparente, preta ou azul, para assinar o cartão e marcar suas respostas, cobrindo totalmente o espaço que corresponde à letra da alternativa que melhor responde a cada questão.
- Além de sua assinatura, da transcrição da frase e da marcação das respostas, nada mais deve ser escrito ou registrado no Cartão, que não pode ser dobrado, amassado, rasurado ou manchado.

Ao terminar a prova, entregue ao fiscal este caderno e o Cartão de Respostas.

INFORMAÇÕES GERAIS

O tempo disponível para fazer as provas é de três horas. Nada mais poderá ser registrado após esse tempo.

É vedada a possibilidade de copiar suas respostas.

Nas salas de prova, não será permitido portar arma de fogo, fumar, usar relógio ou boné de qualquer tipo e utilizar lápis, lapiseiras, borrachas, corretores ortográficos líquidos ou similares.

Sofrerá eliminação participante que, durante a prova, utilizar qualquer instrumento de cálculo e/ou qualquer meio de obtenção de informações, eletrônicos ou não, tais como calculadoras, agendas, computadores, rádios, telefones, *smartphones*, *tablets*, receptores, livros e anotações manuscritas ou impressas.

Sofrerá eliminação também participante que se ausentar da sala levando consigo qualquer material de prova.

BOA PROVA!

01

Mulher, 27 anos, procurou o pré-natal para consulta de primeira vez no dia 26/08/2024 com sintomas de náuseas e vômitos e teste de gravidez de farmácia positivo. Refere ciclos regulares com intervalos de 28/28 dias, referindo que a data do primeiro dia de sua última menstruação foi 03/06/2024. Relata que teve uma única relação após esta menstruação em 17/06/2024. Com base nessas informações, a idade gestacional (IG) no momento da consulta e a data provável do parto (DPP) são, respectivamente:

- (A) IG 12 semanas e DPP 10/03/2025.
- (B) IG 12 semanas e DPP 24/03/2025.
- (C) IG 10 semanas e DPP 03/03/2025.
- (D) IG 10 semanas e DPP 17/03/2025.

02

Gestante de 32 anos, GIP0, com 39 semanas, é admitida referindo dores tipo contrações. Com relação ao diagnóstico de trabalho de parto, pode-se afirmar que:

- (A) A rotura da bolsa amniótica caracteriza o início do trabalho de parto.
- (B) Uma dilatação do colo uterino de 3 cm isoladamente fecha o diagnóstico de trabalho de parto.
- (C) A flexão do polo cefálico tem a finalidade de aumentar o diâmetro da cabeça fetal para pressionar a dilatação cervical.
- (D) O diagnóstico se dá com a presença de contrações uterinas efetivas, dilatação cervical e modificação progressiva do colo.

03

Gestante de 15 anos, com 37 semanas de idade gestacional, é atendida na maternidade com quadro de cefaleia e turvação visual. Sua pressão arterial está em 180 x 120 mmHg. A conduta indicada é:

- (A) Cesariana imediata.
- (B) Diazepam, hidralazina e cesariana imediata.
- (C) Metildopa, avaliação laboratorial e acompanhamento no pré-natal de alto risco.
- (D) Sulfato de magnésio, hidralazina, avaliação laboratorial e fetal, interrupção da gestação.

04

Sobre o diagnóstico de gravidez, é correto afirmar que:

- (A) Atraso menstrual, náuseas e congestão mamária são sinais de certeza de gravidez.
- (B) Sinal de Puzos, ausculta fetal e movimentos fetais são sinais de presunção de gravidez.
- (C) A dosagem da fração beta do HCG atinge seu valor máximo entre 15 e 30 dias de gestação.
- (D) Aumento de volume uterino e alterações da consistência uterina são sinais de probabilidade.

05

Entre as medicações abaixo elencadas, aquela que está contraindicada durante a gravidez, sendo classificada na categoria X (critérios do FDA), é:

- (A) Anfotericina B (antifúngico).
- (B) Metotrexate (antineoplásico).
- (C) Metformina (hipoglicemiante).
- (D) Diclofenaco de Sódio (anti-inflamatório não esteroideal).

06

Mulher, 24 anos, GIPO, é admitida em franco trabalho de parto prematuro, que evolui com nascimento de RN de 32 semanas. O recém-nascido morre no oitavo dia de vida por sepse neonatal. Essa morte deve ser incluída no cálculo de mortalidade:

- (A) Perinatal tardia.
- (B) Neonatal tardia.
- (C) Perinatal precoce.
- (D) Neonatal precoce.

07

A doença trofoblástica gestacional em que não há desenvolvimento de embrião, membranas e cordão umbilical, denomina-se:

- (A) Mola Parcial.
- (B) Mola Completa.
- (C) Tumor trofoblástico.
- (D) Coriocarcinoma gestacional.

08

Mulher, 35 semanas de gestação, apresenta dor abdominal e sangramento vaginal intenso, com coágulos. Ao exame, a PA é de 150 x 100 mmHg, o útero hipertônico, com BCF a 100 bpm e toque vaginal com 3 cm de dilatação. A hipótese diagnóstica correta e a conduta indicada são:

- (A) DPP; solicitar ultrassom.
- (B) DPP; estabilização e cesariana.
- (C) Placenta prévia; solicitar ultrassom.
- (D) Placenta prévia; estabilização e cesariana.

09

Mulher, 19 anos, em situação socioeconômica vulnerável, GIIPI, é admitida em trabalho de parto prematuro com 30 semanas. Refere que seu último parto ocorreu com 33 semanas de gestação, há cerca de 1 ano e meio. Entre os fatores abaixo elencados, o principal fator de risco para este evento é:

- (A) Nova gestação com intervalo inferior a dois anos.
- (B) Parto prematuro em gestação anterior.
- (C) Baixo nível socioeconômico.
- (D) Idade inferior a 21 anos.

10

Entre as adaptações fisiológicas que o organismo da mulher sofre durante a gestação, é CORRETO afirmar que:

- (A) As adaptações iniciam-se no terceiro trimestre, devido ao avançado estágio da gestação.
- (B) O aumento do volume plasmático leva a uma anemia dilucional.
- (C) A frequência cardíaca diminui e aumenta o débito cardíaco.
- (D) A posição supina não altera o débito cardíaco.

11

Paciente de 36 anos chega no pré-natal com 10 semanas e apresenta resultado de glicemia de jejum de 110 mg/dl. De acordo com as recomendações do Ministério da Saúde do Brasil, devemos interpretar este resultado como:

- (A) Diabetes prévio à gestação.
- (B) Intolerância à glicose.
- (C) Diabetes gestacional.
- (D) Exame normal.

12

Uma gestante com 12 semanas retorna à consulta com as sorologias de rotina do pré-natal apresentando resultado da sorologia para toxoplasmose com IgG e IgM positivos. A conduta indicada é:

- (A) Solicitar teste de avidéz de IgG, devendo-se, caso venha com alta avidéz, orientar que a infecção é passada e tranquilizar o casal.
- (B) Solicitar teste de avidéz de IgM, devendo-se, caso venha com alta avidéz, iniciar o tratamento com terapia tríplice.
- (C) Iniciar imediatamente tratamento antibiótico adequado, com espiramicina, repetindo a sorologia em 3 semanas.
- (D) Seguimento pré-natal habitual, pois sendo a pesquisa de IgG também positiva, a infecção é antiga.

13

Entre as circunstâncias abaixo, aquela em que está indicada a profilaxia para doença hemolítica perinatal é:

- (A) Mãe Rh negativo, Coombs indireto negativo, RN Rh positivo.
- (B) Mãe Rh positivo, Coombs indireto negativo, RN Rh positivo.
- (C) Mãe Rh positivo, Coombs direto negativo, RN Rh negativo.
- (D) Mãe Rh negativo, Coombs direto positivo, RN Rh negativo.

14

Mulher, 31 anos, vem à unidade de emergência com queixa de dor em baixo ventre, localizada mais à esquerda, há seis horas, com piora importante e progressiva. Refere menstruação atrasada há quatro semanas, ser heterossexual, estar sexualmente ativa e não utilizar métodos anticoncepcionais. Ao exame, está hipotensa, hipocorada (3+/4+), com FC de 128 bpm e PA de 90 x 50 mmHg, apresentando sangramento vaginal e sinais de irritação peritoneal à palpação em baixo abdome. Ao toque, o útero é dolorido à mobilização e o toque do fundo de saco posterior é doloroso, havendo sangramento vaginal discreto. A conduta indicada é:

- (A) Abordagem cirúrgica.
- (B) Analgesia e reavaliar em 30 minutos.
- (C) Iniciar metotrexate e reavaliar em 2 dias.
- (D) Antibioticoterapia de amplo espectro e reavaliar em 2 dias.

15

Entre os métodos anticoncepcionais abaixo, aquele que **não** pode ser classificado como método de barreira é:

- (A) Diafragma.
- (B) Anel Vaginal.
- (C) Preservativo feminino.
- (D) Preservativo masculino.

16

Em relação à candidíase vaginal, é correto afirmar que:

- (A) Estão presentes pseudo-hinfas no exame de bacterioscopia.
- (B) Para o diagnóstico da condição, é necessário realizar cultura da secreção vaginal.
- (C) Ocorre devido a uma diminuição no número de lactobacilos e um aumento das bactérias anaeróbias na flora da vagina.
- (D) Pelo fato de o agente causador ser veiculado por via sexual, é considerada infecção sexualmente transmissível, sendo indicado o tratamento de rotina do parceiro.

17

Mulher, 25 anos, comparece ao ambulatório de ginecologia queixando-se do aparecimento de úlcera genital um mês depois de uma relação sexual desprotegida. Ao exame, apresenta úlcera única, indolor, com bordas bem definidas e fundo limpo, localizada no grande lábio direito. Não há história de úlceras genitais prévias. O diagnóstico mais provável é:

- (A) Herpes genital.
- (B) Sífilis primária.
- (C) Cancro mole.
- (D) HPV.

18

Jovem de 23 anos procura atendimento ginecológico com queixa de acne, oleosidade da pele e aumento de pelos na face, queixas que são confirmadas no exame físico. Refere também que os ciclos menstruais são irregulares. Nega doenças crônicas, uso de medicamentos ou doenças familiares dignas de nota. Foi solicitada ultrassonografia transvaginal, que revelou útero normal, ovário direito com 13 cm³, contendo 23 cistos com diâmetros menores de 8 mm, e ovário esquerdo com 15 cm³, contendo 28 cistos com diâmetros menores de 8 mm. Os níveis séricos dos androgênios testosterona, androstenediona, DHEA e SDHEA se encontram dentro do limite da normalidade, assim como os níveis sanguíneos de TSH e prolactina. Analisando o quadro clínico descrito, o diagnóstico mais provável é:

- (A) Macroprolactinoma.
- (B) Transição menopáusica.
- (C) Hiperplasia adrenal congênita.
- (D) Síndrome dos ovários policísticos.

19

Mulher, 34 anos, GOPO, procurou ambulatório de ginecologia, referindo ciclos regulares, mas que, há seis meses, vem apresentando aumento do volume do sangramento durante a menstruação e sangramentos de pequena monta interciclos. Ultrassonografia transvaginal evidencia imagem sugestiva de pólipos endometriais. Entre os exames listados a seguir, aquele que está melhor indicado para confirmação diagnóstica é:

- (A) Colposcopia.
- (B) Vídeo-histeroscopia.
- (C) Colpocitologia oncótica.
- (D) Tomografia computadorizada da pelve.

20

Mulher, 34 anos, G2P1A0, queixa-se de quadro de dismenorreia progressiva e dispareunia há três anos. Ela tem uma USG transvaginal sem alterações apreciáveis. Ao toque bimanual, o útero é retrovertido, fixo, com sensibilidade dolorosa importante ao toque. Exame laboratorial evidencia nível sérico de CA-125 levemente aumentado. O diagnóstico mais provável é:

- (A) Endometriose.
- (B) Câncer de ovário.
- (C) Miomatose uterina.
- (D) Pólipo endometrial.

21

A associação de amenorreia primária, ausência congênita do útero e hipoplasia da porção proximal da vagina, com cariótipo 46XX, são características de um distúrbio congênito, denominado síndrome de:

- (A) Morris.
- (B) Sheehan.
- (C) Asherman.
- (D) Rokitansky-Kuster-Hauser.

22

Paciente de 51 anos de idade, cujo exame físico é inalterado, retorna para apresentar resultado mamográfico, solicitado de rotina para prevenção do câncer de mama, evidenciando categoria 2 BIRADS. A melhor conduta é:

- (A) Solicitar ressonância magnética.
- (B) Repetir a mamografia em dois anos.
- (C) Indicar realização de biópsia da lesão.
- (D) Complementar avaliação com ultrassonografia das mamas.

23

Casal com um filho de 10 anos segue tentando engravidar há cerca de 3 anos. A mulher, 35 anos, GIPIAO, tem ciclos menstruais regulares e exame ginecológico normal. Homem, 34 anos, não apresenta alterações ao exame físico. Em relação à propedêutica de infertilidade conjugal nesse caso, é correto afirmar que:

- (A) O espermograma é dispensável, visto que o marido possui comprovação de fertilidade, em razão de já possuir um filho.
- (B) A histerossalpingografia é um dos exames complementares que deve ser solicitado para elucidação diagnóstica do caso.
- (C) A videolaparoscopia, ressonância da pelve e tomografia abdominal são exames complementares fundamentais na propedêutica inicial do casal acima.
- (D) Em vista do declínio da função ovariana, observado com o aumento da idade, o casal deve ser imediatamente encaminhado para a fertilização *in vitro*, sem investigação prévia.

24

Mulher, 38 anos, GIPII, sem quaisquer comorbidades, após vários exames anteriores colpocitológicos dentro dos limites da normalidade, apresenta ASCUS como resultado atual. Após consulta rotineira ginecológica, deve ser orientada a:

- (A) Realizar colposcopia.
- (B) Realizar biópsia cervical.
- (C) Repetir o exame em 1 ano.
- (D) Repetir o exame em 6 meses.

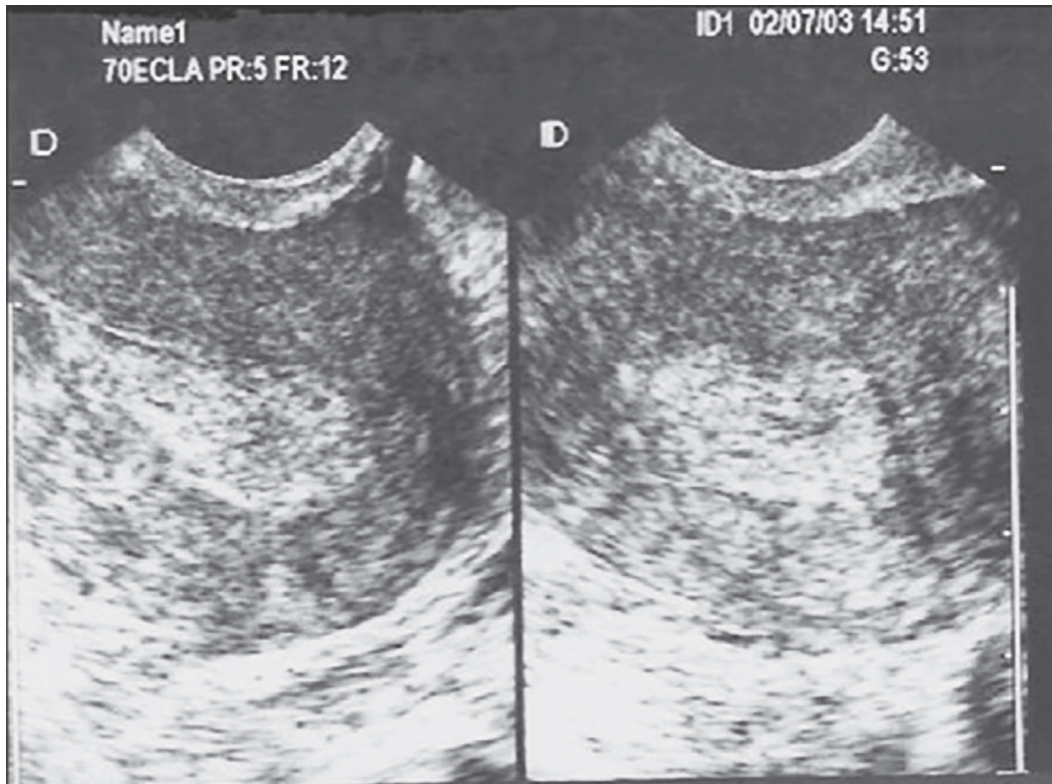
25

Segundo a Federação Internacional de Ginecologia e Obstetrícia (FIGO), o estadiamento do câncer de colo uterino é:

- (A) Clínico.
- (B) Cirúrgico.
- (C) Por imagem.
- (D) Clínico e por imagem.

26

GFS, 62 anos, branca, G0P0A0, obesa grau I, apresenta sangramento vaginal em pequena quantidade há 1 mês. Menopausa ocorreu aos 42 anos. Foi realizado USG transvaginal com imagem abaixo:



Extraído do artigo: Comparação entre ultrassonografia transvaginal e histerossonografia na avaliação de pacientes com sangramento uterino anormal.

A próxima conduta indicada para a paciente é:

- (A) Realização de histerectomia total eletiva.
- (B) Realização de vídeo-histeroscopia com biópsia.
- (C) Controle de sangramento com anticoncepcional oral.
- (D) Conduta expectante, pois se trata de sangramento por variação hormonal.

27

APN, 34 anos, G1P1CA0, apresenta corrimento esbranquiçado com odor descrito pela paciente como "cheiro de podre", com início após relação sexual vaginal ocorrida há 2 dias.

A abordagem indicada durante a consulta, visando à descoberta do microrganismo causador, é:

- (A) Realizar teste de *whiff* durante a consulta.
- (B) Indicar teste com ácido acético durante coleta do exame citopatológico.
- (C) Orientar à paciente que aguarde retorno em 1 mês, para nova coleta e reavaliação.
- (D) Proceder a coleta de citopatológico, aguardando resultado da identificação do patógeno.

28

Uma contraindicação absoluta ao uso de DIU de cobre é:

- (A) Nuliparidade.
- (B) Cervicite aguda.
- (C) Cardite reumática.
- (D) Anemia ferropriva.

29

GAS, 55 anos, branca, obesa, em uso de TRH pós-menopausa com estrogênio isolado, vem à consulta queixando-se de sangramento vaginal há 5 meses, irregular, associado a dor pélvica. Após avaliação ginecológica, foi indicada a realização de biópsia, sendo verificado o seguinte resultado: "carcinoma endometriode de baixo grau limitado ao útero". O estadiamento da neoplasia da paciente é:

- (A) II
- (B) Ia2
- (C) Ia3
- (D) III

30

Dentre os métodos contraceptivos citados abaixo, assinale o que apresenta menor índice de falha.

- (A) Vasectomia.
- (B) DIU Mirena.
- (C) Implante hormonal.
- (D) Anticoncepcional oral combinado.

31

LCS, 15 anos, vítima de abuso sexual, chega para atendimento no PSF com dúvida, após receber primeiro atendimento, quanto à indicação ou não de vacinação para HPV. A orientação correta que deve ser dada à paciente é que:

- (A) Não está indicada vacinação contra HPV devido à idade da paciente.
- (B) Está indicada vacina trivalente em duas doses, sendo a segunda administrada 6 meses após a primeira.
- (C) Está indicada vacina HPV quadrivalente em 3 doses, sendo a segunda dose administrada aos 2 meses e a terceira, aos 6 meses após a primeira.
- (D) Está indicada vacina HPV quadrivalente em 3 doses, sendo a segunda e a terceira doses administradas aos 3 e 6 meses, respectivamente, após a primeira dose.

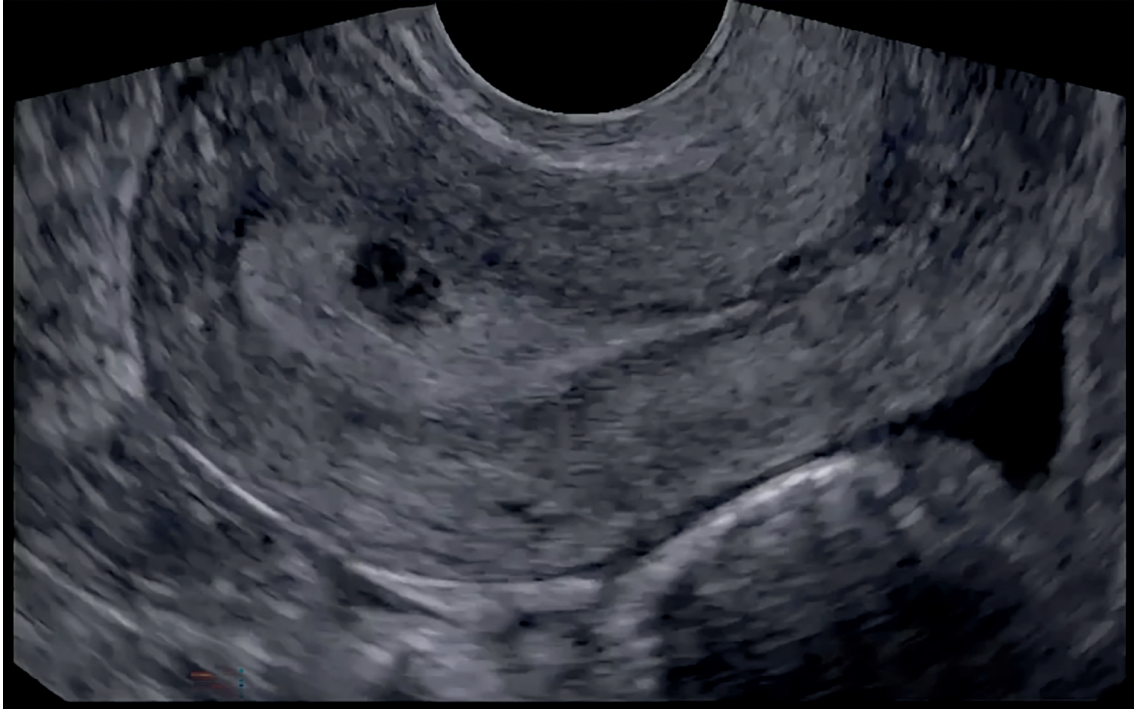
32

EM, 37 anos, apresenta dor em ambas as mamas, associada a cefaleia. Refere última menstruação há 20 dias. Ao exame físico, não há alterações à ectoscopia ou ao exame das mamas. A melhor conduta para a paciente em questão é:

- (A) Prescrever cefalexina por 7 dias.
- (B) Indicar a realização de mamografia de alta resolução.
- (C) Indicar a realização de ressonância magnética de mamas.
- (D) Tranquilizar a paciente sobre o diagnóstico e prescrever anti-inflamatório.

33

PAA, 44 anos, branca, GIPICA0, com menopausa há 1 ano, apresenta sangramento vaginal de quantidade moderada há 20 dias. Ela vem à consulta portando resultado de ultrassonografia transvaginal (USGTV) com a seguinte imagem:



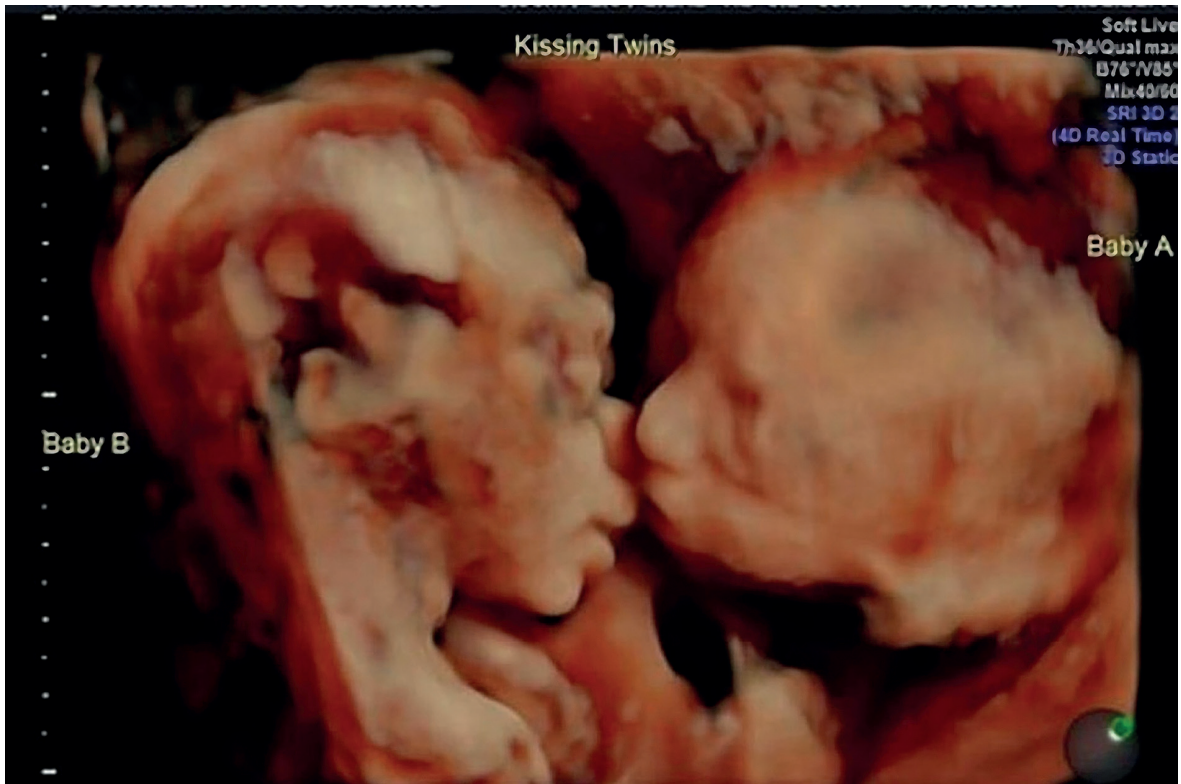Disponível em: <https://educa.cetrus.com.br/miomas-uterinos-e-a-classificacao-figo-musa/>.

A melhor conduta diante do caso é:

- (A) Proceder a miomectomia.
- (B) Prescrever ácido tranexâmico.
- (C) Providenciar histerectomia total.
- (D) Repetir nova USGTV em 2 meses.

34

IAG, 30 anos, GIIPOA0, encontra-se com 30 semanas de gestação gemelar dicoriônica diamniótica sem intercorrências, apresentando a seguinte ultrassonografia:



Disponível em: <https://www.fetalmed.net/nomeacao-sistemica-de-gestacoes-gemelares-ao-ultrassom/>.

Assinale a conduta melhor indicada no caso.

- (A) Programar parto cesariana com no máximo 34 semanas de gestação.
- (B) Programar parto cesariana assim que completar 32 semanas de gestação.
- (C) Indicar interrupção da gestação com 35 semanas, induzindo com misoprostol.
- (D) Aguardar o termo e indicar a realização de cesariana, caso não ocorram intercorrências antes.

35

PPG, 25 anos, GIP0A0, 32 semanas e 2 dias de gestação com feto único, sem intercorrências até o momento, entra para atendimento no PS apresentando contrações ritmadas, em número de 3 a cada 10 minutos, durando em torno de 50 segundos. Refere início das contrações há duas horas. Como julgou que as contrações fossem de treinamento, aguardou em casa, evoluindo com aumento importante da dor. Ao exame físico, foi evidenciada contração uterina efetiva, AFU de 30 cm, BCF de 159 bpm, toque vaginal com colo centralizado, 0% apagado, 2 cm de dilatação e bolsa íntegra. A cardiotocografia não revela alterações.

A melhor conduta para o caso é:

- (A) Induzir o parto com misoprostol.
- (B) Indicar cesariana por sofrimento fetal.
- (C) Realizar descolamento de membranas, visando acelerar o trabalho de parto.
- (D) Internar a paciente para administração de corticoide e realização de tocólise.

36

PWS, 22 anos, 33 semanas de gestação, GIIIPIIA0, PA 170 x 110 mmHg, chega convulsionando à unidade de emergência, trazida por familiares. A paciente vem em uso de metildopa desde as 30 semanas de gestação. Ela tem histórico de pré-eclâmpsia na segunda gestação. À época, foi realizada administração de sulfato de magnésio, sem sucesso, sendo confirmada refratariedade à medicação em questão. Nesse caso, assinale o anticonvulsivante que seria a melhor escolha nesse caso.

- (A) Fenitoína.
- (B) Diazepam.
- (C) Carbamazepina.
- (D) Ácido valproico.

37

RSS, 20 anos, GIP0A0, com 15 semanas e 2 dias de gestação, veio à consulta de Pré-natal portando os primeiros exames realizados, que evidenciam VDRL 1/16. Refere nunca ter realizado tratamento para sífilis.

A conduta indicada para a paciente é:

- (A) Prescrever eritromicina 500 mg VO 6/6 horas por 14 dias.
- (B) Prescrever penicilina benzatina 1.200.000 UI IM em dose única.
- (C) Prescrever penicilina benzatina 1.200.000 UI IM em cada nádega, por 3 semanas, totalizando 7.200.000 UI.
- (D) Realizar nova coleta para confirmar o diagnóstico, mediante a evolução temporal dos títulos do VDRL, antes de prescrever qualquer tratamento.

38

GBM, 24 anos, GIIPICA0, com 40 semanas e 5 dias de gestação, chega ao PS com contrações ritmadas, em número de 3 em 10 minutos, durando 30 segundos cada. É realizado toque vaginal com a seguinte descrição: colo uterino 30% apagado, fechado, anterior, de consistência média e com cabeça alta.

A pontuação que essa paciente recebe com base no índice de Bishop é:

- (A) 2
- (B) 3
- (C) 4
- (D) 5

39

MEA, 33 anos, GIIIPICAI, encontra-se com 41 semanas e 3 dias de gravidez, não tendo intercorrências na gestação até o presente momento. Ela apresenta AFU de 40 cm, BCF de 165 bpm, com colo uterino posterior, firme, 0% apagado, fechado e altura da apresentação -3. A cardiocotografia evidencia desacelerações.

O próximo passo indicado é:

- (A) Realizar indução com ocitocina.
- (B) Induzir o parto vaginal com misoprostol.
- (C) Indicar cesariana por gestação prolongada e sofrimento fetal.
- (D) Internar a paciente, administrar corticoide e aguardar evolução do trabalho de parto.

40

AGS, 18 anos, GIP0A0, com 21 semanas e 4 dias de gestação, comparece apresentando sangramento vaginal moderado há 1 dia, além de náuseas, tonturas e dor abdominal em FID. Nega ter iniciado Pré-natal. Ela é usuária de cocaína há 2 anos, mora com amigos e não tem contato com o progenitor do bebê. Ao exame físico, encontra-se hipocorada (3+/4+), com pele fria e PA de 80 x 50 mmHg, revelando dor intensa à palpação em FID, com descompressão dolorosa. O toque vaginal evidencia colo uterino fechado, doloroso à mobilização e com saída de sangue vivo.

O provável diagnóstico em questão é:

- (A) Abortamento retido.
- (B) Gestação ectópica rota.
- (C) Abortamento infectado.
- (D) Abortamento incompleto.

41

Assinale em qual das situações abaixo a prática da episiotomia se encontra bem indicada.

- (A) Apresentação pélvica.
- (B) Apresentação fetal de face.
- (C) Sofrimento fetal no canal de parto.
- (D) Ultrassonografia demonstrando feto com mais de 3 kg.

42

Paciente no quarto dia pós-parto cesariana é avaliada em função de apresentar dor abdominal, febre e sangramento vaginal com odor fétido.

A melhor hipótese diagnóstica é:

- (A) Vaginose bacteriana.
- (B) Endometrite puerperal.
- (C) Neoplasia de colo uterino.
- (D) Alteração puerperal fisiológica.

43

Paciente com 30 anos veio à consulta ginecológica de rotina para acompanhamento anual. Ela tem histórico familiar de câncer de mama (irmã aos 40 anos).

A melhor indicação de conduta preventiva no caso seria:

- (A) Realizar primeira mamografia de rastreio aos 40 anos de idade.
- (B) Indicar acompanhamento com ultrassonografia de mamas de 6 em 6 meses.
- (C) Orientar realização de ultrassonografia de mamas e mamografia anualmente a partir dos 45 anos.
- (D) Solicitar mamografia anual a partir da presente data, considerando-se associar ressonância magnética de mamas.

44

PAS, 20 anos, homem trans que nunca apresentou relações sexuais do tipo pênis com vagina, veio para consulta de acompanhamento anual. A melhor orientação quanto à possível coleta de citopatológico de colo uterino no caso seria:

- (A) Não há indicação de coleta.
- (B) Deve ser apenas realizada coleta de secreção vaginal.
- (C) Indicar a coleta do citopatológico apenas se houver alteração à ectoscopia.
- (D) Colher o exame preventivo, independentemente da identidade de gênero, já que a transmissão do HPV não ocorre apenas por coito vaginal.

45

JCK, 22 anos, G0P0A0, apresenta hirsutismo, obesidade central e acantose nigricans. Ela veio à consulta solicitando prescrição de método contraceptivo. A melhor indicação de contraceptivo neste caso seria:

- (A) Minipílula.
- (B) Diafragma.
- (C) DIU de cobre.
- (D) Anticoncepcional combinado monofásico.

46

PAJ, 31 anos, G0P0A0, veio para consulta anual queixando-se de sangramento menstrual irregular, sendo o último há 2 meses. A pesquisa do beta-HCG foi negativa. Não há sobrepeso, hirsutismo ou *acantose nigricans*. A próxima conduta para confirmação do diagnóstico de SOP deve ser:

- (A) Dosagem de CA-125.
- (B) Dosagem da hemoglobina glicada.
- (C) Dosagem de hormônio antimulleriano.
- (D) Realização de ressonância magnética de abdome e pelve.

47

MNJ, 29 anos, GIIPICA0, encontra-se no puerpério imediato. Ela tem tipo sanguíneo (TS) A-, sendo seu primeiro filho O+ e o parceiro, A+. Acaba de nascer, por parto vaginal (sem intercorrências), há duas horas, seu segundo filho. TS do RN é A+, tendo teste de Coombs direto negativo. Foi realizada aloimunização em gestação anterior. Deve ser dada a seguinte orientação no caso:

- (A) Indicar administração de imunoglobulina para a mãe e o RN.
- (B) Indicar administração de imunoglobulina para a mãe no pós-parto.
- (C) **Não** há indicação de administrar imunoglobulina para a mãe, nem há necessidade de acompanhamento materno posteriormente.
- (D) **Não** há indicação de administrar imunoglobulina, mas deve ser realizado acompanhamento do binômio mãe-filho por 6 meses, com dosagem do teste de Coombs.

48

ICS, 30 anos, GIIP0AI (16 semanas), hoje com 10 semanas e 1 dia de gestação, comparece à consulta de Pré-natal de rotina. Ao exame físico, apresenta colo uterino fino, anteriorizado e curto.

A conduta indicada para a paciente seria:

- (A) Realizar cerclagem uterina com 14 semanas.
- (B) Fornecer apenas orientações sobre repouso.
- (C) Programar cerclagem uterina apenas com 28 semanas.
- (D) Proceder acompanhamento mensal com ultrassonografia obstétrica.

49

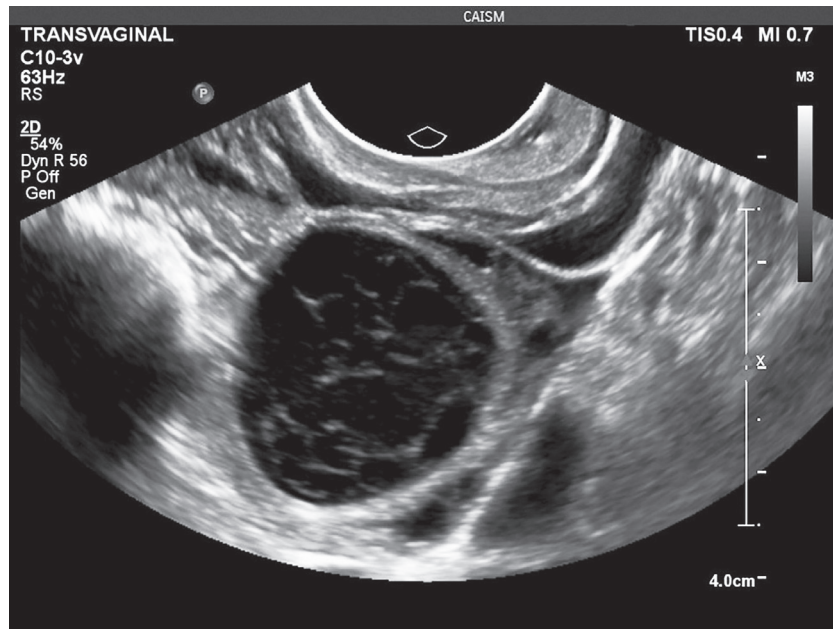
RSS, 61 anos, GIPINA0, menopausa há 10 anos, veio para consulta queixando-se de corrimento branco-amarelado sem odor fétido, em grande quantidade, associado a dor pélvica importante. Uma ultrassonografia transvaginal não revela alterações, ao passo que o exame citopatológico é negativo para malignidade e sem sinais infecciosos, apenas evidenciando inflamação.

O provável diagnóstico é:

- (A) Tricomoníase.
- (B) Candidíase vaginal.
- (C) Vaginite descamativa.
- (D) Cervicite por gonorreia.

50

BRB, 18 anos, G0P0A0, veio para atendimento no PS queixando-se de intensa dor em FIE há dois dias. Última menstruação ocorreu há 10 dias. É solicitada ultrassonografia transvaginal, que revela a imagem a seguir:



Disponível em: <https://drpixel.fcm.unicamp.br/conteudo/cisto-hemorragico-com-padroao-coagulo-retraido>.

A melhor conduta para essa paciente é:

- (A) Orientar a paciente quanto à ovulação dolorosa.
- (B) Indicar cirurgia imediatamente, por se tratar de uma torção ovariana.
- (C) Prescrever metotrexate para eliminação do conteúdo gestacional, por se tratar de gravidez ectópica de grande volume.
- (D) Prescrever analgesia e refazer ultrassonografia transvaginal em 30 dias, pois, em geral, o corpo lúteo hemorrágico regride espontaneamente.

