

**PROVA DE RESIDÊNCIA MÉDICA AL 2024
HOSPITAL MEMORIAL ARTHUR RAMOS
ACESSO DIRETO
(Clínica Médica, Medicina Intensiva e Radiologia)**

PEDIATRIA

Paciente de 5 anos de idade, sexo masculino, apresenta episódios recorrentes de hematúria macroscópica, principalmente quando em vigência de Infecções de vias aéreas superiores. O diagnóstico mais provável é:

doença de Berger

síndrome de Alport

púrpura de Henoch- Schonlein

glomerulonefrite difusa aguda

Recém-nascido a termo apresentou icterícia precoce, com seis horas de vida. O tipo sanguíneo de sua mãe é grupo O Rh negativo, com teste de Coombs indireto negativo com 28 semanas de gestação e no momento do parto. Recém-nascido com tipagem sanguínea A Rh positivo e teste direto de Coombs no sangue de cordão umbilical positivo (fraco a moderado). O exame de sangue periférico evidenciou reticulocitose intensa e presença de alguns esferócitos. O diagnóstico mais provável para este caso é:

doença hemolítica por incompatibilidade ABO

doença hemolítica por incompatibilidade de subgrupo sanguíneo

doença hemolítica por incompatibilidade Rh

esferocitose congênita

Você atende lactente de 1 mês de vida, em uma primeira consulta de puericultura. Ao examiná-la, você nota que a bebê é hipotônica, apresenta prega palmar única, clinodactilia do quinto quirodáctilo bilateralmente, perfil facial plano e pele redundante na nuca. Solicita um cariótipo cujo resultado é 47XY+21. Diante disto, você conclui que a paciente é portadora de:

Síndrome de Down

Síndrome de Turner

Síndrome de Edwards

Síndrome de Patau

Você está de plantão em uma maternidade e é chamado para avaliar um recém nascido (RN). Trata-se de uma gestação de 30 semanas que foi interrompida em caráter de emergência por um quadro de eclâmpsia. A membrana amniótica foi rompida durante o parto. Você verifica o pré-natal e conclui que todos os exames foram feitos e estavam normais. O relato da sala de parto descreve o parto cesáreo com líquido amniótico claro, sem grumos. Ao examinar o RN, que nasceu há 6 horas, você verifica que ele apresenta padrão ventilatório desconfortável (com retração subcostal, intercostal, batimento de aletas nasais e gemido expiratório). A radiografia de tórax apresenta infiltrado reticulogranular difuso, bilateral. O diagnóstico mais provável é:

síndrome do desconforto respiratório

síndrome de aspiração de mecônio

taquipnéia transitória do recém-nascido

pneumonia bacteriana congênita

Você está de plantão em um pronto socorro (PS) onde há um lactente de 7 meses que aguarda transferência para leito de unidade de terapia intensiva. Ele foi recebido no PS há 12 horas, em insuficiência respiratória, sendo prontamente intubado e acoplado ao ventilador mecânico. Posteriormente foi diagnosticado com bronquiolite por vírus sincicial respiratório. A última gasometria arterial evidenciou que o lactente se encontrava compensado. Ele evoluiu com estabilidade hemodinâmica desde a internação sem necessidade de aminas vasoativas, por isso a equipe não punccionou acesso venoso profundo (mas está com acesso venoso periférico).

A enfermeira de plantão solicita uma avaliação do lactente. Você verifica que o mesmo está pálido, com a pele mosqueada, os pulsos são palpáveis, apesar de finos, os sinais vitais são SpO2 86%, FC 45 bpm, PA 76/48 mmHg. O restante do exame físico é normal. A conduta mais correta nesse caso é:

iniciar manobras de reanimação cardiopulmonar

aumentar a fração inspirada de oxigênio do ventilador e aguarda a SpO2 aumentar

solicitar administração de adrenalina intravenosa

solicitar administração de atropina intravenosa

Você faz a sala de parto do recém-nascido (RN) de Marcele. O RN nasceu com Apgar 9/10, a termo, com peso adequado para a idade gestacional. O exame físico é normal. Quando você vai verificar o pré-natal, descobre que a mãe teve diagnóstico sorológico de sífilis (VDRL 1:16 e FTA-ABS positivo) foi tratada adequadamente com término do tratamento há cerca de dois meses. Isso leva a coleta de exames da criança e da mãe. Ao verificar os resultados, tanto o VDRL do RN, quanto o de Marcele, é positivo em 1:4. Os demais exames complementares, assim como o exame físico do RN estão normais.

Em relação a esse caso, a afirmativa correta, segundo o protocolo clínico e diretrizes terapêuticas para prevenção da transmissão vertical de HIV, sífilis e hepatites virais do Ministério da Saúde (2002), seria:

o RN não deve ser diagnosticado com sífilis congênita e não será tratado agora. Ele necessita de acompanhamento ambulatorial. O VDRL com 6 meses de vida igual a 1:2 indicaria tratamento para sífilis congênita e punção lombar.

o RN não deve ser diagnosticado com sífilis congênita e não deverá ser tratado agora. É uma cicatriz sorológica e ele não necessita de acompanhamento ambulatorial.

o RN deve ser diagnosticado com sífilis congênita e deverá ser tratado agora. Ele necessita de acompanhamento ambulatorial. O VDRL com 6 meses de vida igual a 1:2 indicaria novo tratamento para sífilis congênita e punção lombar

o RN não deve ser diagnosticado com sífilis congênita e não deverá ser tratado agora. Ele necessita de acompanhamento ambulatorial. O VDRL com 6 meses de vida igual a 1:2 indicaria tratamento para sífilis congênita, mas não haveria indicação de punção lombar.

Sobre a introdução alimentar, é correto afirmar que:

aos seis meses de vida deve ser introduzida a primeira papa principal sem sal e sem açúcar.

o estímulo ao aleitamento materno deve ser mantido até os seis meses de vida, após essa idade ele pode ser trocado por fórmula láctea sem qualquer prejuízo à criança.

ovo e peixe só devem ser introduzidos após 1 ano de idade.

alimentos em pequenos pedaços só serão introduzidos após os 18 meses de vida.

Você está de plantão na Unidade de Internação Pediátrica e atende Theo, adolescente de 17 anos, que foi internado por trauma em membros superiores com relato de ter sido agredido com uma faca por assaltantes. O paciente foi suturado no centro cirúrgico e deve receber alta amanhã. No horário da visita, a namorada do paciente te procura e conta que os ferimentos foram frutos de autoagressão, pois Theo queria se suicidar. Você vai ao quarto e o adolescente, que está sozinho, confirma a história mas pede para não contar ao seu responsável pois tem medo de sua reação e promete que não o fará novamente. A conduta mais correta nesse caso é:

suspender a alta, informar ao responsável que há risco do adolescente se suicidar e solicitar avaliação de um psiquiatra. A alta só deve ocorrer quando não houver mais risco de suicídio.

manter a alta, informar ao responsável que há risco do adolescente se suicidar e encaminhar a um psiquiatra ambulatorialmente.

como o adolescente tem mais de dezesseis anos, deve-se manter o sigilo médico e orientá-lo a procurar um psiquiatra após a alta.

como o adolescente tem mais de dezesseis anos, deve-se manter o sigilo médico e não é necessário procurar um psiquiatra após a alta, uma vez que o paciente não pretende voltar a se autoagredir.

Você atende na emergência o pré-escolar Otto de 2 anos e 6 meses de vida. O acompanhante relata que há 30 minutos percebeu que o mesmo tinha algo na boca e quando a abriu para retirá-lo, percebeu que o menor já o havia deglutido. Está muito preocupado pois não sabe o que o menor ingeriu.

Você solicita radiografias de tórax, região cervical e abdome e percebe que no tórax há um objeto radiopaco arredondado na linha media (no PA) e linear retrocardíaco (no perfil) que se localiza logo acima do diafragma. Na imagem também é possível observar o sinal do duplo halo. A conduta mais correta nesse caso seria:

endoscopia Digestiva Alta em caráter emergencial

endoscopia Digestiva Alta em caráter eletivo

broncoscopia em caráter emergencial

broncoscopia em caráter eletivo

A mãe de Serena, 1 ano e 8 meses de idade, procura o seu consultório pois estava insatisfeita com a forma que o pediatra que acompanhava sua filha estava conduzindo o caso. Ela relata que Serena até hoje não fala e o seu irmão que já tem 5 anos, já falava várias palavras nessa idade. O pediatra a orientou dizendo que esse comportamento é normal e que Serena é preguiçosa. Você faz uma anamnese e exame físico minuciosos e nota que, além de ainda não falar nenhuma palavra, ela demonstra interesse em brincar com objetos e não em brincar com outras crianças, mas não parece dar a função correta para cada brinquedo: ela ganhou um kit de cozinha de brinquedo (panelas, pratos, copos e talheres) mas ela brinca apenas arrumando-os e não os usa para comer, beber ou cozinhar. Não responde quando os pais a chamam pelo nome e não olha para onde as demais pessoas apontam. Ela também gosta de ficar correndo pela casa sem motivo aparente.

A conduta mais correta é:

suspeitar de transtorno do espectro autista (TEA) e encaminhar para um neuropediatra.

suspeitar de transtorno do déficit de atenção e hiperatividade (TDAH) e encaminhar para um neuropediatra.

suspeitar de distúrbio específico de linguagem (DEL) e encaminhar para um fonoaudiólogo.

informar a mãe que ainda é cedo para fechar qualquer diagnóstico e que é necessário acompanhar a criança por mais tempo antes de tirar qualquer conclusão.

GINECOLOGIA E OBSTETRÍCIA

Gestante de 37/38 semanas, hipertensa apesar do uso regular da medicação, queixa-se de cefaleia intensa, distúrbios visuais e dor epigástrica em barra. O diagnóstico mais provável e a melhor conduta imediata a ser realizada são:

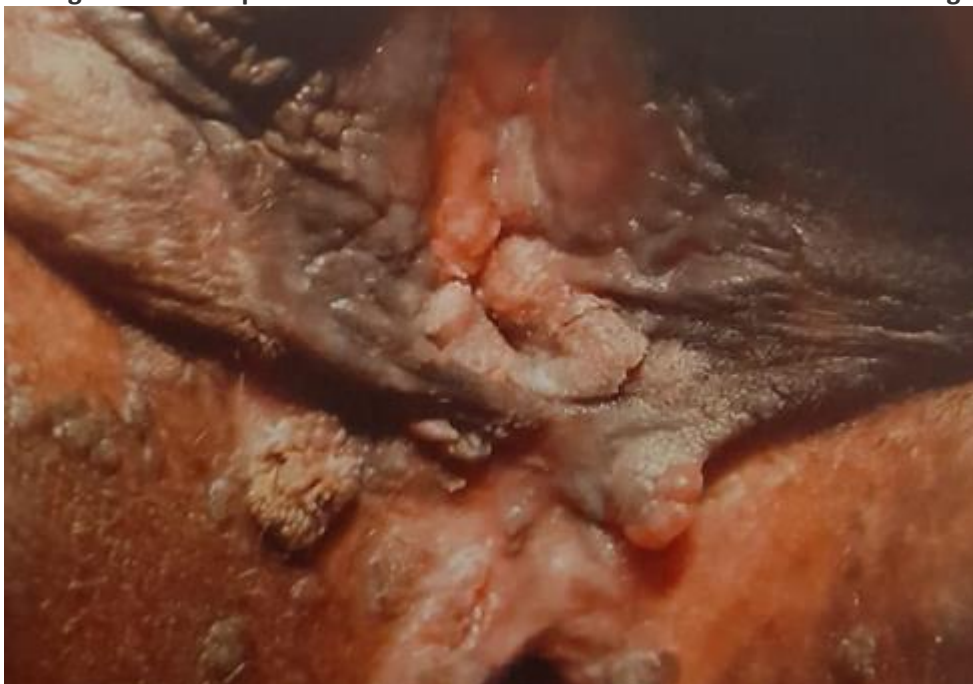
pré eclâmpsia grave – sulfato de magnésio e interrupção da gestação

pré eclâmpsia leve – admissão hospitalar, otimização dos anti-hipertensivos e aguardar o parto por via obstétrica

pré eclâmpsia leve – otimizar os anti-hipertensivos e contole ambulatorial

pré eclâmpsia grave – cesariana imediata

O diagnóstico mais provável e a melhor conduta a ser realizada diante da imagem é:



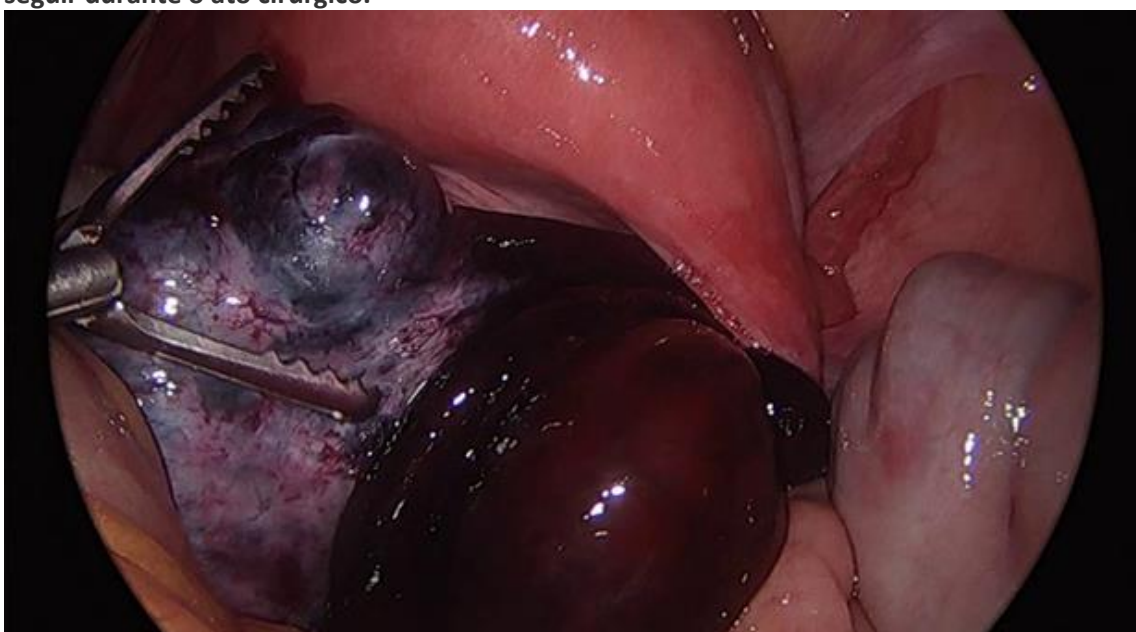
condiloma acuminado – erradicar as verrugas destruindo-as

herpes Simples vaginal – aciclovir tópico 6 vezes ao dia

lesão por gonococo – antibiótico por via oral

sífilis – Penicilina benzatina intramuscular

Paciente é recebida na emergência com quadro de dor abdominal intensa de início súbito e piora progressiva com menos de duas horas de evolução na fossa ilíaca direita. Realizada analgesia sem sucesso. Laboratório evidenciou hemograma normal e PCR levemente alterada; exame de imagem demonstrou massa parauterina volumosa à direita. Mediante aos achados foi encaminhada de urgência ao centro cirúrgico sendo visualizada a imagem a seguir durante o ato cirúrgico.



Diante do caso e da imagem, a principal hipótese diagnóstica é:

torção do anexo direito

apendicite aguda

diverticulite aguda

doença inflamatória pélvica

Diante de achados impalpáveis na mama, mas classificados com BI-RADS 4 na mamografia, a melhor recomendação a ser realizada é a realização de:

core biopsy guiada por mamografia ou ultrassonografia

punção aspirativa por agulha fina

biópsia excisional da lesão

quadrantectomia

Paciente de 53 anos em tratamento para câncer de mama, apresenta fogachos intensos com graves repercussões na sua qualidade de vida. Sendo assim, o tratamento mais indicado para essa paciente seria o uso de:

antidepressivos inibidores seletivos da recaptção de serotonina

estradiol oral 1mg por dia

progesterona natural 200mg por dia

estradiol associado à progesterona cíclicos por via transdérmica

Paciente de 31 anos, obesa, gestante no curso da 11ª semana, vem apresentando vômitos intensos há duas semanas refratários ao uso de Dramin B6® e ajustes nutricionais. Comparece à emergência com sinais clínicos de desidratação. Diante do caso, a melhor conduta a ser realizada é:

internação hospitalar, hidratação venosa e metoclopramida associada a ondansetrona

metoclopramida associada a ondansetrona, orientar dieta e alta hospitalar

internação para avaliação de hipotireoidismo

internação para avaliação de mola hidatiforme

As imagens a seguir mostram três possibilidades de apresentação fetal durante o trabalho de parto de termo.

Figura 1

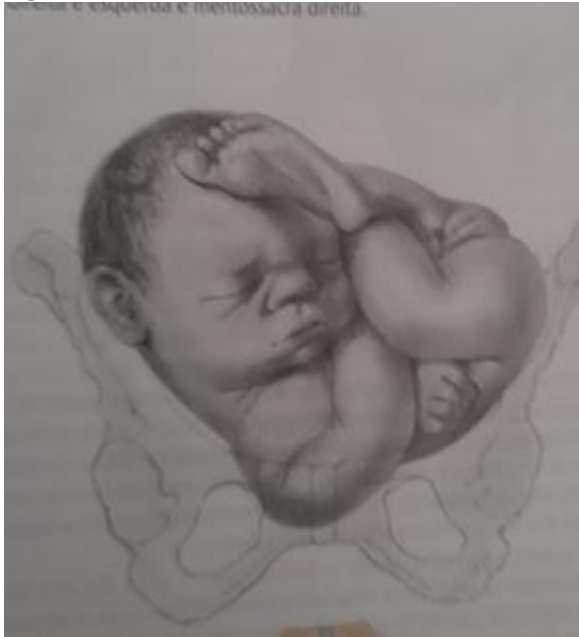

Figura 2

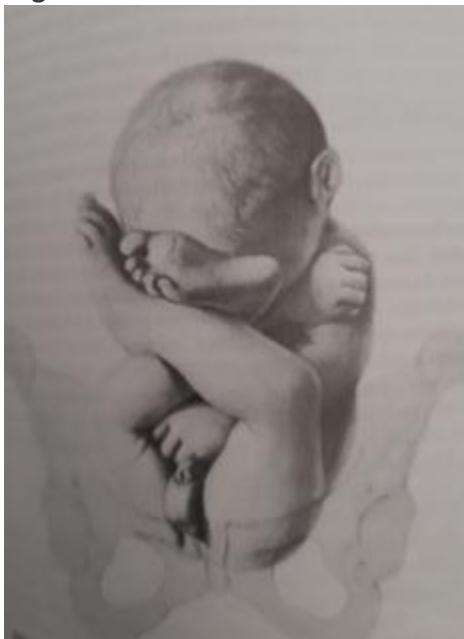
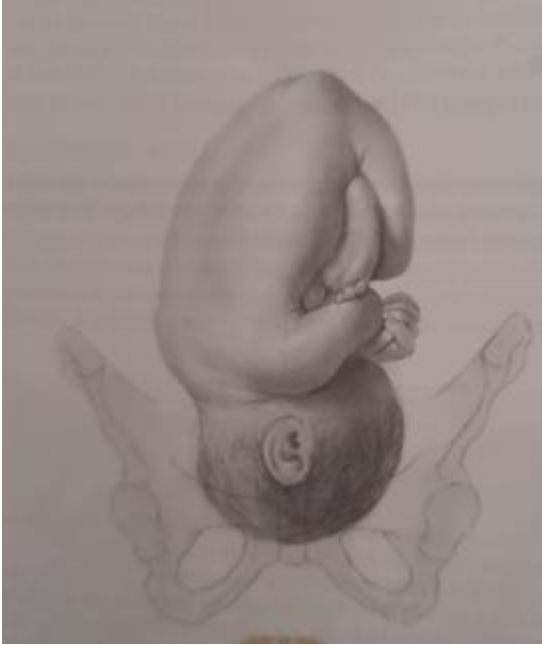
Figura 3



A alternativa que contenha a(s) figura(s) que evidencia apresentação com indicação absoluta de abordagem por via alta (cesariana) é:

apresentação córmica (figura 1)

apresentação pélvica (figura 2)

apresentações córmica e pélvica (figuras 1 e 2)

apresentações córmica, pélvica e cefálica (figuras 1, 2 e 3)

Paciente de 41 anos, prole formada e ligadura tubária no último parto, chega à emergência com relato de ter desmaiado em casa durante seus afazeres habituais. Relata estar sentindo muita fraqueza. Perguntada pelo ciclo menstrual, relata forte intensidade e longa duração. Clinicamente, taquicárdica e hipotensa. Exame laboratorial evidenciou hemoglobina de 7,2g/dl. Realizada TC de abdome e pelve: útero aumentado de volume com contorno regular. RNM de pelve evidenciou espessamento da zona juncional de 15mm com focos de sangramento no miométrio. Diante do caso, a alternativa que evidencia o diagnóstico mais provável e a melhor conduta a ser realizada.

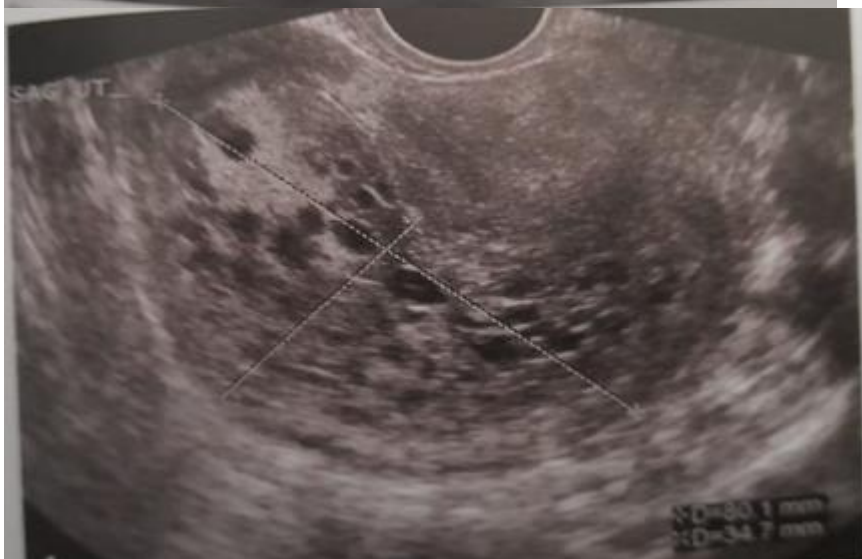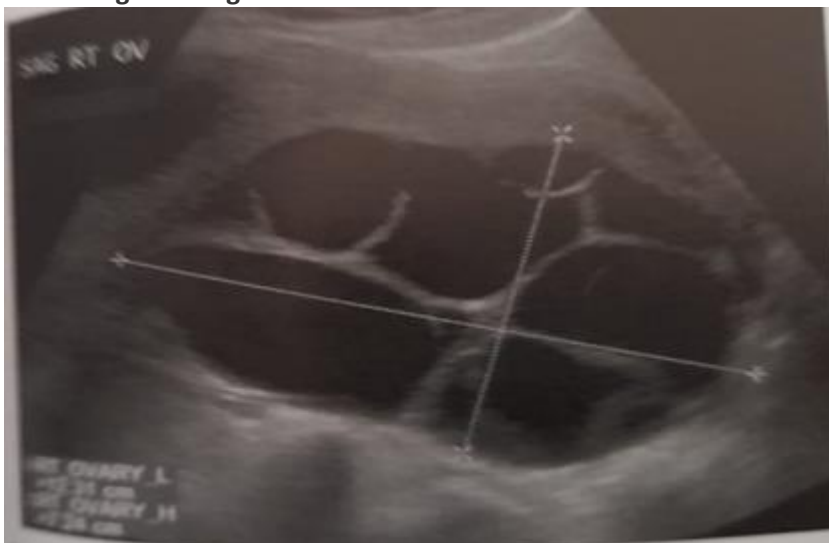
adenomiose - histerectomia + salpingectomia

adenomiose - histerectomia total com anexectomia bilateral

miomatose uterina - miomectomia

adenomiose - curetagem uterina

Paciente de 42 anos procura a emergência relatando náuseas e vômitos com alguns dias de evolução. Na anamnese, diz ser sexualmente ativa, não usar contraceptivos hormonais ou método de barreira e refere data da última menstruação há 10 semanas. Laboratório demonstrou beta-hCG elevado para o tempo de amenorreia. Na ultrassonografia, observou-se as imagens a seguir



Observa-se ovário aumentado de volume e multiloculado e corte sagital do útero com cavidade endometrial ecogênica com cistos anecoicos de permeio. Diante do caso, o diagnóstico mais provável e a abordagem terapêutica a ser realizada inicialmente, são:

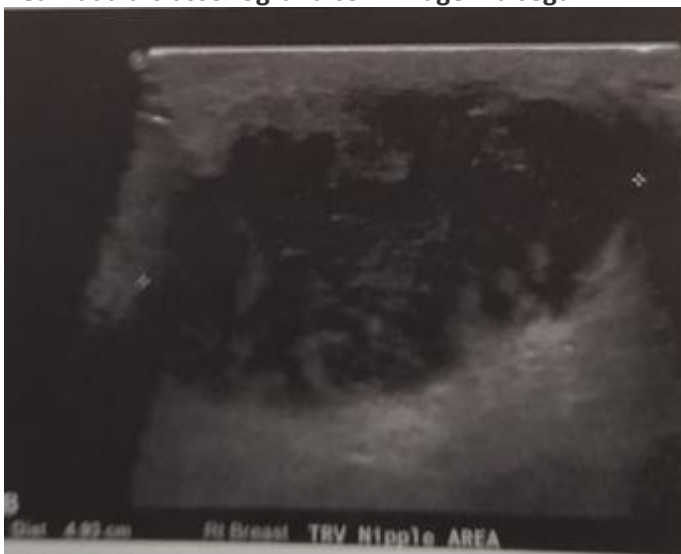
doença trofoblástica gestacional – esvaziamento uterino cuidadoso e imunoglobulina anti-D, se necessário

gestação inicial em curso em que ainda não se visualiza o embrião – conduta conservadora

adenomiose profunda – histerectomia com anexectomia

torção de anexo – anexectomia

Puérpera de 3 semanas procura atendimento queixando-se de muita dor na mama, além de febre refratária à antitérmicos, há 5 dias. Ao exame, mama com hiperemia e massa palpável. Realizada ultrassonografia com imagem a seguir



Diante do caso, a melhor conduta a ser realizada é:

drenagem cirúrgica, com antibioticoterapia ajustada, se necessário, após cultura da secreção

drenagem cirúrgica, apenas

antibioticoterapia empírica e aguardar resolução espontânea sem a necessidade de drenagem

suspender a lactação, manter conduta expectante com antitérmicos e analgésicos até a resolução espontânea

CLÍNICA MÉDICA

Paciente masculino, 22 anos, solteiro, previamente hígido. Deu entrada na emergência, com queixa de mal-estar, mialgia, náuseas e vômito e fotofobia com evolução de 12 horas. Durante a primeira avaliação clínica, apresentava-se letárgico e febril. Foram observadas petéquias por todo o corpo, principalmente no tronco e nos membros inferiores. Solicitados exames laboratoriais: hematócrito 45%, leucometria 19.400/mm³ com bastões na periferia, plaquetas 95.000/mm³, PCR 23mg/dl. Tomografia computadorizada de crânio sem alterações agudas. Realizada punção lombar, com saída de líquido de aspecto turvo e com os seguintes resultados:

LCR	Valor
Leucócitos polimorfonuclear	5000 células/ μ L
Polimorfonucleares	90%
Glicose	20 mg/dL
Proteína	65 mg/dL
Pressão de abertura	200 mmH ₂ O

A principal hipótese diagnóstica e o agente etiológico envolvido, são:

Meningite meningocócica/ *N. meningitidis*

Empiema subdural/ *S. pneumoniae*

Encefalite viral/ Herpes simplex virus (HSV)

Febre das montanhas rochosas/ *Rickettsia*

Mulher, 26 anos, não fumante, refere tosse seca e produtiva, dispneia e “chiado no peito”. Exame físico: Lúcida e orientada, FR= 27 irpm, FC= 90 bpm, leve tiragem intercostal e a ausculta pulmonar com estertores crepitantes inspiratórios difusos. Realiza espirometria que mostra os resultados

Resultados	Previstos	Limite inferior	Pré	% Pré	Pós BD	% Pós	% variação
CVF (L)	5,12	4,15	4,74	93	5,03	98	6
VEF 1 (L)	4,59	3,76	3,13	68	3,81	70	14
VEF 1/CVF x 100	94	76	66	71	76	78	12
FEF 25-75% (L/s)	5,27	3,58	2,03	38	3,13	59	54
FEF 25-75% (L/s)/CVF x 100	100	60	43	43	62	62	45
PFE (L/s)	8,84	8,69	7,54	85	8,34	94	11
CV (L)	5,12	4,15	4,97	97	4,96	97	0

Trata-se de distúrbio ventilatório:

obstrutivo de grau leve, com variação isolada significativa de fluxo após uso de broncodilatador, com normalização funcional

restritivo de grau moderado com discreta variação de fluxo após uso de broncodilatador

restritivo leve com fluxos supranormais

inespecífico com acentuado aprisionamento de ar e padrão pseudo-restritivo

Homem, 60 anos, com hipertensão arterial sistêmica (HAS) de longa data, refere piora dos níveis de pressão arterial, após o início, há 2 meses, de terapia com inibidor de enzima de conversão (IECA). Exame físico: PA= 180 x 100 mmHg, FC = 84 bpm e presença de estertores de finas bolhas em bases pulmonares. Exames laboratoriais revelam, comparativamente, piora das escórias nitrogenadas, com creatinina = 1,5 mg/dL e uréia = 40 mg/dL. Em relação a hipótese diagnóstica, a conduta mais adequada neste caso é:

suspender o IECA

associar diurético à terapia com IECA

substituir o IECA por antagonista do receptor de angiotensina II

trocar o IECA por agonista do receptor α 1

Mulher, 79 anos, raça branca, com diagnóstico de diabetes mellitus tipo 2 e hipertensão arterial, ambas bem controladas, osteoartrose, tendo necessidade de tomar analgésicos e antiinflamatórios não esteroides de forma irregular e insuficiência renal crônica (IRC) de grau IV, chega ao consultório para avaliação pós cirúrgica. Relata ter sido submetida a cirurgia para correção de fratura de colo de fêmur após queda na residência ao levantar-se da cadeira, obtendo alta há 8 dias. Possui exames complementares, anteriores a cirurgia, que revelam: densitometria óssea com valor de DMO (Densidade Mineral Óssea) do colo do fêmur igual a 0,485 g/cm², e “score-T” de -3,1; radiografia de coluna dorso-lombar de perfil sem deformidades dos corpos vertebrais compatíveis com fraturas e exames laboratoriais: cálcio sérico = 4,75 mEq/L (4,25 – 5,25), fosfatase alcalina = 110 U/L (45 – 129), creatinina = 0,89 mg/dL (0,5 a 1,1 mg/dL), c-telopeptídeo (CTX) = 12,0 ng/mL (1,04 – 10,1), propeptídeo procólágeno tipo 1 (P1NP) = 100,3 ng/mL (18,2 – 102,3) e vitamina D (25OH) = 18 ng/mL (30 – 80). O plano terapêutico desta paciente, além da suspensão do uso de antiinflamatórios, deve ser:

cálcio oral associado a vitamina D, fisioterapia e denosumab subcutâneo

vitamina D, reeducação postural global e alendronato oral

cálcio oral, repouso parcial e ácido zoledrônico

cálcio oral associado a vitamina D, fisioterapia passiva e ertanecept subcutâneo

Paciente jovem, 20 anos, com episódios de pirose retroesternal acompanhada de regurgitação mais frequente durante a noite e que melhora quando faz uso de antiácido pastilha. Houve aumento da frequência dos sintomas nos últimos 2 meses que relaciona a ansiedade. Nega outros sintomas. O exame físico é normal com índice de Massa Corporal (IMC) = 23.7. Neste caso está indicado:

tratamento medicamentoso

jejum intermitente

endoscopia digestiva alta

phmetria 24 horas

Homem, 58 anos, obeso, hipertenso, diabético tipo II e dislipidêmico há mais de 10 anos em uso de metformina e sinvastatina irregularmente. Devido a queixas de astenia e inapetência, realizou exames laboratoriais cuja única anormalidade evidenciada foi o aumento das transaminases e gama-GT (AST=58 UI/L (limite superior: 28), ALT= 53 UI/L (limite superior: 45), fosfatase alcalina= 151 UI/L (limite: 120) e gama-GT= 36 UI/L (limite: 29). Exame físico: lúcido e orientado, corado e anictérico. Abdome globoso, sem ascite com hepatometria de 14 cm (lobo direito) e 9 cm (lobo esquerdo) indolor. Traube livre. Ultrassonografia abdominal demonstra fígado de dimensões aumentadas, ecogenicidade aumentada, textura heterogênea, superfície nodular. É encaminhado para a biópsia hepática cujo laudo revela: esteatose vacuolar com balonização de hepatócitos na zona 3. Infiltrado inflamatório de polimorfonucleares mais importante que em 1, podendo estar associado a fibrose pericelular na zona 3. Inflamação portal discreta a moderada. O tratamento indicado, neste caso, é:

pioglitazona

metiformina

estatinas

vitamina E

Mulher, 28 anos, com diagnóstico de anorexia nervosa e depressão. Peso= 34 kg (altura= 1.60m) e IMC 12.9 Kg/m². Exame físico: sonolência e pouco comunicativa, pele e fâneros, respectivamente, fina e rarefeitos, com perda de dentes. Restante do exame físico sem alterações significativas para o quadro clínico apresentado. É internada para tratamento nutricional e ajuste do tratamento psicofarmacológico. Após 2 (duas) semanas, apresenta desorientação e desatenção, nistagmo lateral com paralisia conjugada da mirada horizontal e ataxia da marcha. Realiza ressonância magnética de crânio que revela lesões periventriculares ao redor do terceiro ventrículo, aqueduto e quarto ventrículo com petéquias hemorrágicas e hipersinal dos corpos mamilares. De acordo com o provável diagnóstico, a conduta inicial deve ser:

administrar tiamina

infundir glicose hipertônica

interromper o suporte nutricional

administrar vitamina B12

Jovem de 22 anos, com histórico de dermatite atópica e histórico negativo para doenças autoimunes, apresenta petéquias e equimoses pelo corpo (membros inferiores e mucosa labial), menorragia sem demais alterações no exame físico. Está em uso de sulfametoxazol/trimetoprima para infecção urinária baixa. A contagem de plaquetas é de 43.000 células/mm³. A conduta a ser tomada é:

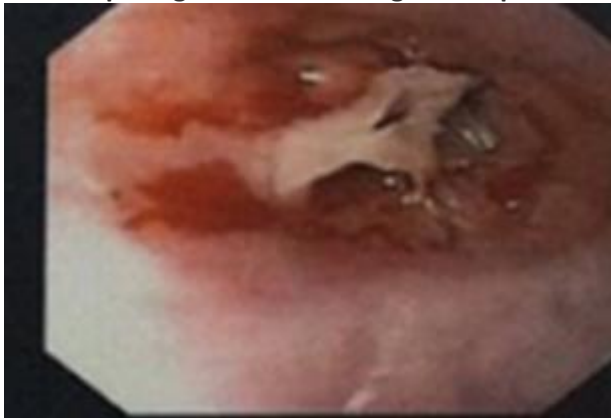
suspensão do medicamento

transfusão de plaquetas

administração de corticoterapia

infusão de imunoglobulina

Mulher, 50 anos, apresenta queixa de fadiga, tontura e cefaleia há 6 (seis) meses. Ela também relata que tem dificuldade para engolir alimentos sólidos. Exame físico: regular estado geral, com mucosas pálidas. Presença de estomatite angular. A ausculta cardiopulmonar é normal. O exame neurológico é normal, exceto por disfagia para alimentos sólidos. Exames laboratoriais: hemoglobina= 8 g/dL, hematócrito= 28%, plaquetas= 150.000/mm³, leucócitos= 5.000/mm³, ferro sérico= 30 mcg/dL, transferrina sérica= 1,2 g/dL, capacidade total de ligação ao ferro= 300 mcg/dL e saturação de transferrina= 20%. Realiza endoscopia digestiva alta. O diagnóstico provável é:



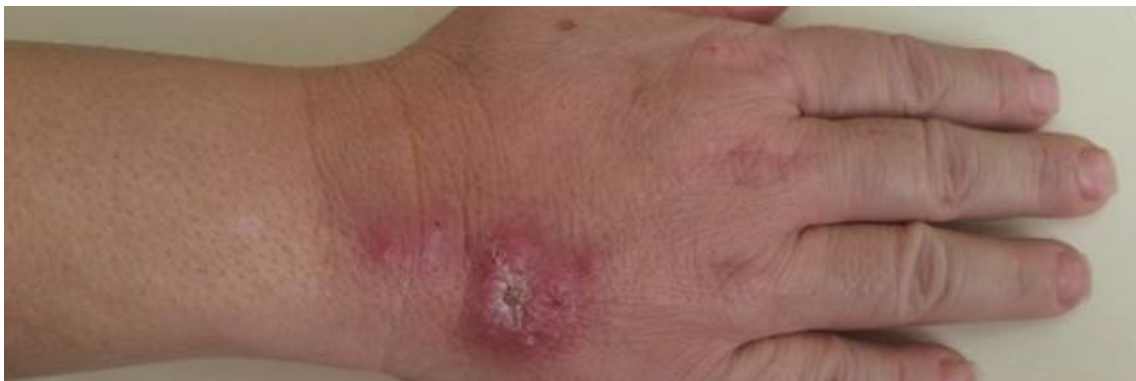síndrome de Plummer Vinson

hemocromatose

esôfago de Barrett

esofagite herpética

Mulher, 60 anos, moradora do Rio de Janeiro, diabética tipo 2 e hipertensa em uso de metformina e enalapril, é atendida no ambulatório devido a presença de lesões na mão direita.



O quadro teve início há 1 (um) mês, quando notou presença de rubor na mão direita que evoluiu com nodulação e zonas de ulceração, crostas e exsudado purulento. Referia, ainda, que, cerca de 2 semanas antes do aparecimento da lesão, sofrera um traumatismo causado por arranhadura do gato do vizinho. Exame físico: afebril, bom estado geral, Pressão arterial (PA) = 130 x 90 mmHg. Presença de lesões inflamatórias, algumas nodulares e outra de bordos elevados e irregulares com áreas de ulceração crostosa com pouco exsudato purulento. Não foram identificadas adenopatias loco-regionais à palpação, nem outras áreas de alteração da pele. A hipótese diagnóstica mais provável é:

esporotricose

talaromicose

nocardiose

paracoccidioidomicose

MEDICINA PREVENTIVA E SOCIAL

A Portaria 2436 de 21 de setembro de 2017 aprovou a Política Nacional de Atenção Básica (PNAB), estabelecendo a revisão das diretrizes para organização da Atenção Básica no âmbito do SUS. A PNAB define como responsabilidades comuns a todas as esferas de governo:

planejar, apoiar, monitorar e avaliar as ações da Atenção Básica nos territórios.

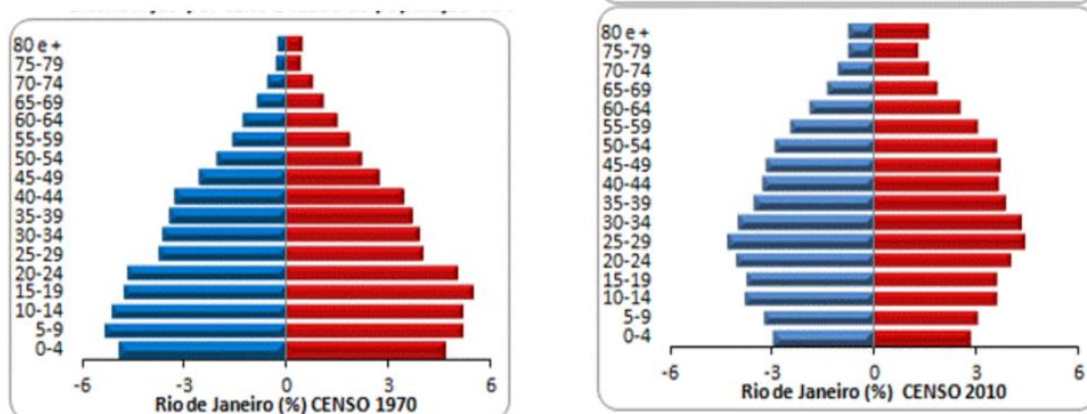
programar as ações da Atenção Básica a partir de sua base territorial de acordo com as necessidades de saúde identificadas em sua população.

inserir a Estratégia de Saúde da Família em sua rede de serviços como prioritária na organização da Atenção Básica.

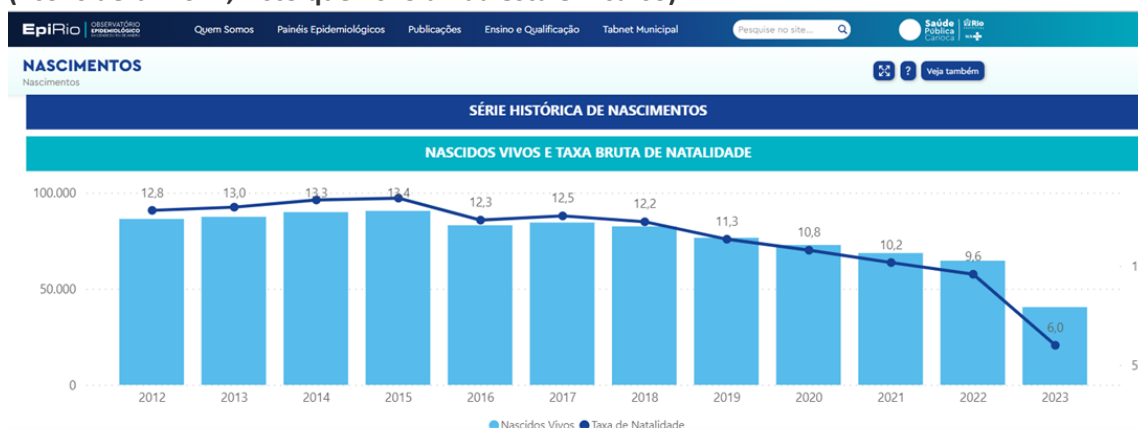assegurar o cumprimento da carga horária integral de todos os profissionais que compõem as equipes que atuam na Atenção Básica.

Observe os quadros abaixo, e responda à questão.

Quadro 1- Pirâmides Etárias mostrando a distribuição da população da cidade do Rio de Janeiro por grupos de idade, adaptado de artigo de José Eustáquio Diniz Alves, de 30 de setembro de 2015



Quadro 2- Série Histórica de nascimentos, mostrando o volume absoluto de nascimentos e a Taxa Bruta de Natalidade no Município do Rio de Janeiro de 2012 a 2023* (*considerar 2022, visto que 2023 ainda está em curso)



“Transição Demográfica, Transição Epidemiológica e Envelhecimento Populacional são processos interligados e produzem impactos significativos na sociedade. À medida que mais pessoas alcançam idades mais elevadas, ocorre a mudança do padrão de doenças que

atingem a maior parte da população e que são as principais causas de mortes.”

Sobre os quadros acima é correto afirmar:

a cidade do Rio de Janeiro apresenta envelhecimento populacional, queda da Taxa de Natalidade e do número absoluto de nascidos vivos, o que, juntos, contribuem para transição demográfica e epidemiológica.

o menor número de nascidos vivos por si só explicaria a mudança do perfil epidemiológico da população da cidade, diminuindo o número de crianças e suas enfermidades.

a mudança da distribuição etária da população da cidade entre 1970 e 2010, não teria contribuído ainda para mudança no perfil de adoecimento e morte nos residentes da cidade do Rio de Janeiro.

o Rio de Janeiro tem uma grande população flutuante nos dias úteis, que trabalham e/ ou estudam na cidade, o que implica diretamente na transição demográfica e epidemiológica evidenciadas nas análises e estudos científicos.

O desenho de estudo que utiliza um método estatístico para agregar os resultados de dois ou mais estudos independentes, sobre uma mesma questão de pesquisa, combinando seus resultados em uma medida sumária, é denominado:

meta-análise

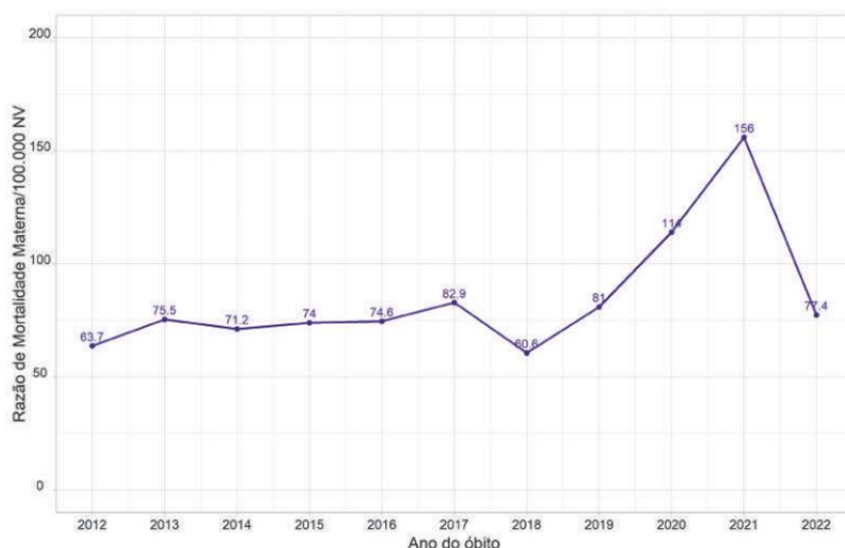
ensaio clínico

estudo transversal

revisão sistemática

O gráfico mostra a evolução da Razão de Mortalidade Materna na cidade do Rio de Janeiro entre 2012 e 2022.

Razão de mortalidade materna por 100 mil nascidos vivos por ano, MRJ, 2012-2022



Fonte: SIM / SINASC, SMS-Rio. Dados sujeitos à Revisão. Legenda: MRJ - Município do Rio de Janeiro.

Observe e escolha a afirmativa correta:

o indicador é obtido a partir da relação entre o número de óbitos considerados maternos e o número de nascidos vivos em determinado período e lugar, com o resultado multiplicado por 100.000.

o indicador é obtido a partir da relação entre o número de óbitos considerados maternos e o total de óbitos registrados em determinado período e lugar, com o resultado multiplicado por 100.000.

o indicador é obtido a partir da relação entre o número de óbitos considerados maternos e o total de óbitos femininos registrados em determinado período e lugar, com o resultado multiplicado por 100.000.

o indicador é obtido a partir da relação entre o número de óbitos considerados maternos e o total de partos registrados em determinado período e lugar, com o resultado multiplicado por 100.000.

Embora o último caso confirmado de poliomielite por poliovírus selvagem nas Américas tenha ocorrido em 1991, a ameaça continua. Apesar dos esforços para sua erradicação, em alguns países asiáticos, ainda existem crianças com paralisia permanente por este vírus. Devido ao seu risco de importação, o principal fator de risco para que crianças menores de 5 anos adquiram a doença é a baixa cobertura vacinal. Escolha a afirmativa correta sobre a vacinação contra a Poliomielite através do Programa Nacional de Imunizações do Brasil.

a vacinação básica é feita com 3 doses de VIP (Vacina Inativada contra a Poliomielite) no primeiro ano de vida e 2 doses de reforço com a VOP (Vacina Oral contra a Poliomielite) aos 15 meses e aos 4 anos

a vacinação básica é feita com 3 doses de VOP (Vacina Oral contra a Poliomielite) no primeiro ano de vida e 2 doses de reforço com a VIP (Vacina Inativada contra a Poliomielite) aos 15 meses e aos 4 anos

a vacinação básica é feita com 3 doses de VIP (Vacina Inativada contra a Poliomielite) no primeiro ano de vida e 2 doses de reforço também com a VIP aos 15 meses e aos 4 anos

a vacinação básica é feita com 3 doses de VOP (Vacina Oral contra a Poliomielite) no primeiro ano de vida e 2 doses de reforço também com a VOP aos 15 meses e aos 4 anos

A Constituição Federal de 1988 diz no seu Art. 198 que as ações e serviços públicos de saúde integram uma rede regionalizada e hierarquizada e constituem um sistema único, organizado de acordo com as seguintes diretrizes:

Descentralização, Atendimento Integral e Participação da Comunidade

Descentralização, Universalidade e Igualdade

Universalidade, Igualdade e Regionalização

Universalidade, Direito à informação e Igualdade

A publicação da PORTARIA GM/MS Nº 217, DE 1º DE MARÇO DE 2023 atualizou a Lista Nacional de Notificação Compulsória de Doenças, Agravos e Eventos de Saúde Pública nos

serviços de saúde públicos e privados em todo o território nacional. Com base nesse documento, assinale a opção onde constam apenas Doenças ou Agravos de Notificação obrigatória em até 24 horas em todo o país:

acidente de trabalho, COVID-19, Síndrome da Paralisia Flácida Aguda

COVID-19, Síndrome da Imunodeficiência Adquirida, Malária

Doença de Chagas Crônica, Dengue, Óbito Materno

Eventos Adversos Graves ou Óbitos pós vacinação, Febre de Chikungunya e Hepatites Virais

Considere o relato de caso abaixo, ocorrido hoje no hospital onde você é o médico de plantão, e responda à questão acerca do preenchimento da Declaração de óbito:
Paciente Maria da Conceição da Silva de 62 anos, médica, há dez anos teve neoplasia maligna de mamas, sendo submetida à mastectomia bilateral realizada à época. Há 3 anos foi diagnosticada com metástases ósseas principalmente na coluna vertebral e costelas, precisando retomar o tratamento. Seguiu em acompanhamento regular com sua equipe de saúde e vinha bem, mas numa determinada manhã, ao levantar-se da cama, tropeçou no chinelo e caiu. Com muita dor na região do quadril, foi levada ao hospital onde identificou-se fratura de colo de fêmur e ela precisou ser operada. O médico assistente e a paciente, decidiram fazer a cirurgia corretiva no dia seguinte após alguns exames laboratoriais e avaliação clínica.

A cirurgia foi realizada após todas as avaliações médicas necessárias, risco cirúrgico e consulta pré-anestésica e com todos os recursos e cuidados necessários. A paciente saiu do Centro Cirúrgico bem, conversando e feliz por ter conseguido ser operada sem nenhuma intercorrência.

Retornou para o quarto e uma hora depois começou a apresentar saturação de oxigênio baixa (em torno de 85%) e dispneia intensa. A enfermagem chegou rapidamente ao quarto e acionou o Time de Resposta Rápida. A paciente evoluiu com Parada Cárdio Respiratória em AESP (Atividade Elétrica sem Pulso) que não foi possível reverter com as manobras de Suporte Avançado de Vida.

Condições e causas do óbito	CAUSAS DA MORTE		Tempo aproximado entre o início da doença e a morte	CID
	PARTE I	ANOTE SOMENTE UM DIAGNÓSTICO POR LINHA		
CAUSAS ANTECEDENTES	a	Doença ou estado mórbido que causou diretamente a morte		
	b	Estados mórbidos, se existirem, que produziram a causa acima registrada, mencionando-se em último lugar a causa letal		
	c	Devido ou como consequência de:		
	d	Devido ou como consequência de:		
PARTE II				
Outras condições significativas que contribuíram para a morte, e que não entraram, porém, na categoria acima				

A causa terminal (ou imediata) que deve ser registrada na Parte I é:

tromboembolismo pulmonar

neoplasia Óssea

neoplasia maligna de mama

fratura de colo de fêmur

Segundo a Organização Panamericana de saúde o Brasil é o país com o maior número de casos notificados de Tuberculose (TB) nas Américas. Em 2022, cerca de 78 mil pessoas adoeceram por tuberculose no país. O número representa um aumento de 4,9% em relação à 2021, segundo informações da edição especial do Boletim Epidemiológico do Ministério da Saúde.

Sobre a Tuberculose, é correto afirmar:

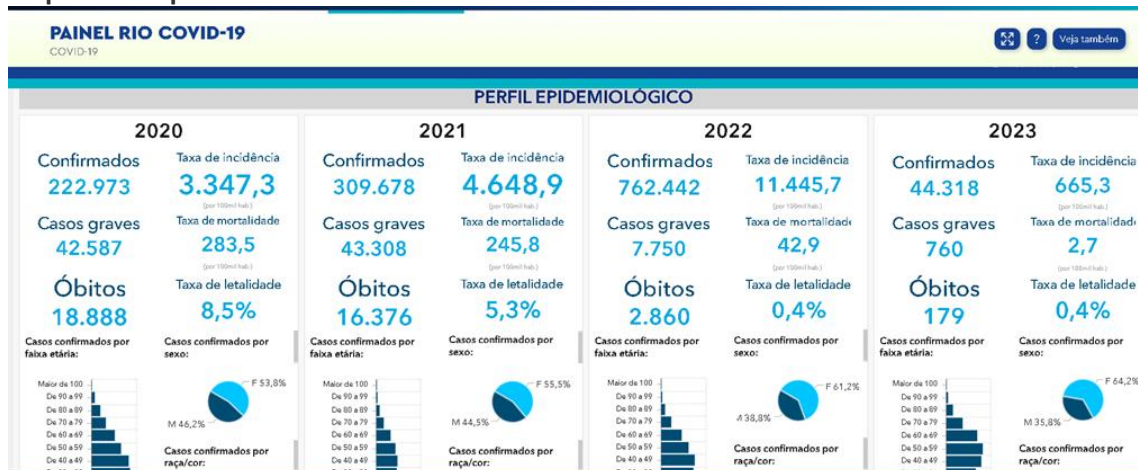o risco de adoecimento por tuberculose nas populações vulneráveis em comparação ao risco da população geral pode chegar a ser 56 vezes maior em populações em situação de rua.

a forma pulmonar, apesar de ser mais frequente não é a principal responsável pela manutenção da cadeia de transmissão da doença.

o Teste Rápido Molecular para Tuberculose (TRM-TB) está indicado para o acompanhamento de casos de TB pulmonar em substituição à baciloscopia para pesquisa de bacilo álcool-ácido resistente (BAAR).

os indígenas constituem a população com maior vulnerabilidade para a infecção por Tuberculose, segundo o Ministério da Saúde.

O quadro abaixo apresenta-se disponível para consulta pública no sítio do Observatório Epidemiológico da Cidade do Rio de Janeiro e mostra o perfil epidemiológico dos casos e óbitos de COVID-19 em moradores da cidade. Considere as informações nele contidas para responder à questão.



Sobre o Perfil Epidemiológico da COVID-19 em moradores da Cidade do Rio de Janeiro, assinale a afirmativa CORRETA:

a epidemia se mostrou mais grave em 2020 devido a maior taxa de letalidade, apesar do maior número de casos em 2022.

a taxa de mortalidade por COVID-19 mostrada nos 4 anos de observação, é uma relação percentual entre o número de óbitos e o total de casos graves registrados.

2022 foi o ano em que a epidemia se apresentou mais grave em moradores da Cidade do Rio de Janeiro por apresentar o maior número de casos.

a taxa de incidência é o indicador usado para apontar a gravidade de qualquer doença.

CIRURGIA

Paciente de 55 anos, acompanhado por doença do refluxo gastroesofágico há mais de 10 anos, busca atendimento por disfagia nos últimos 3 meses e perda ponderal (5 Kg). Traz exames: endoscopia digestiva alta que evidenciou lesão infiltrativa em esôfago distal de cerca de 5 cm, circunferencial e estendendo-se até próximo à transição esofagogástrica – biópsia indicando adenocarcinoma; tomografia computadorizada de tórax e abdome indicando linfonodomegalia próxima à lesão e ausência de metástases à distância. A melhor opção de conduta é:

Tratamento neoadjuvante seguido de esofagectomia transtorácica

Esofagectomia subtotal trans-hiatal

Esofagectomia em 3 campos seguida de radioterapia adjuvante

Gastrectomia total com esofagectomia distal seguida de quimioterapia adjuvante

Paciente de 8 anos, sexo feminino, apresenta massa cística móvel palpável imediatamente abaixo do osso hioide, em linha média. Mãe refere aumento durante infecção de via aérea superior há 6 meses. Considerando a principal suspeita diagnóstica, é CORRETO afirmar que:

O tratamento padrão é cirurgia de Sistrunk – ressecção da lesão e do seu trajeto, incluindo a porção central do osso hioide, até a base da língua

A protrusão da língua não deve impactar em mobilidade da lesão

É esperado identificar cristais de colesterol caso seja optado por realização punção aspirativa por agulha fina (PAAF)

A enucleação da lesão sem ruptura capsular está associada a baixa taxa de recorrência (inferior a 10%)

Paciente com 30 dias de vida apresentando episódios de vômito pós-amamentação, não biliosos, com aumento da frequência de amamentação. Ao exame físico, encontra-se no momento sonolento, fontanelas deprimidas, tumoração palpável em quadrante superior direito do abdome. É correto afirmar que:

A abordagem cirúrgica deve aguardar níveis de bicarbonato abaixo de 30mEq/L visando evitar hipoventilação no pós-operatório

É esperado encontrar acidose metabólica hiperclorêmica

Deve ser iniciada nutrição parenteral imediatamente

A presença de vômitos após 24 horas da abordagem cirúrgica sugere complicação e deve ser avaliada com estudo contrastado

Paciente de 28 anos comparece à emergência com relato de estalo durante atividade sexual seguida de dor e detumescência peniana há 5 horas. Apresenta hematoma no local e região escrotal e discreto desvio peniano. É correto afirmar que:

Diante da suspeita de trauma uretral associado, deve ser associada ureterocistografia retrógrada no início do ato cirúrgico antes da sondagem

O diagnóstico deve ser confirmado por ultrassonografia com doppler associado a ureterocistografia retrógrada

A lesão consiste na ruptura da túnica vascular com integridade da fáscia de Buck

O desvio peniano ocorre para o lado da lesão, definindo a lateralidade da incisão (preferencialmente semicircunferencial)

Sobre as infecções de sítio cirúrgico é correto afirmar que:

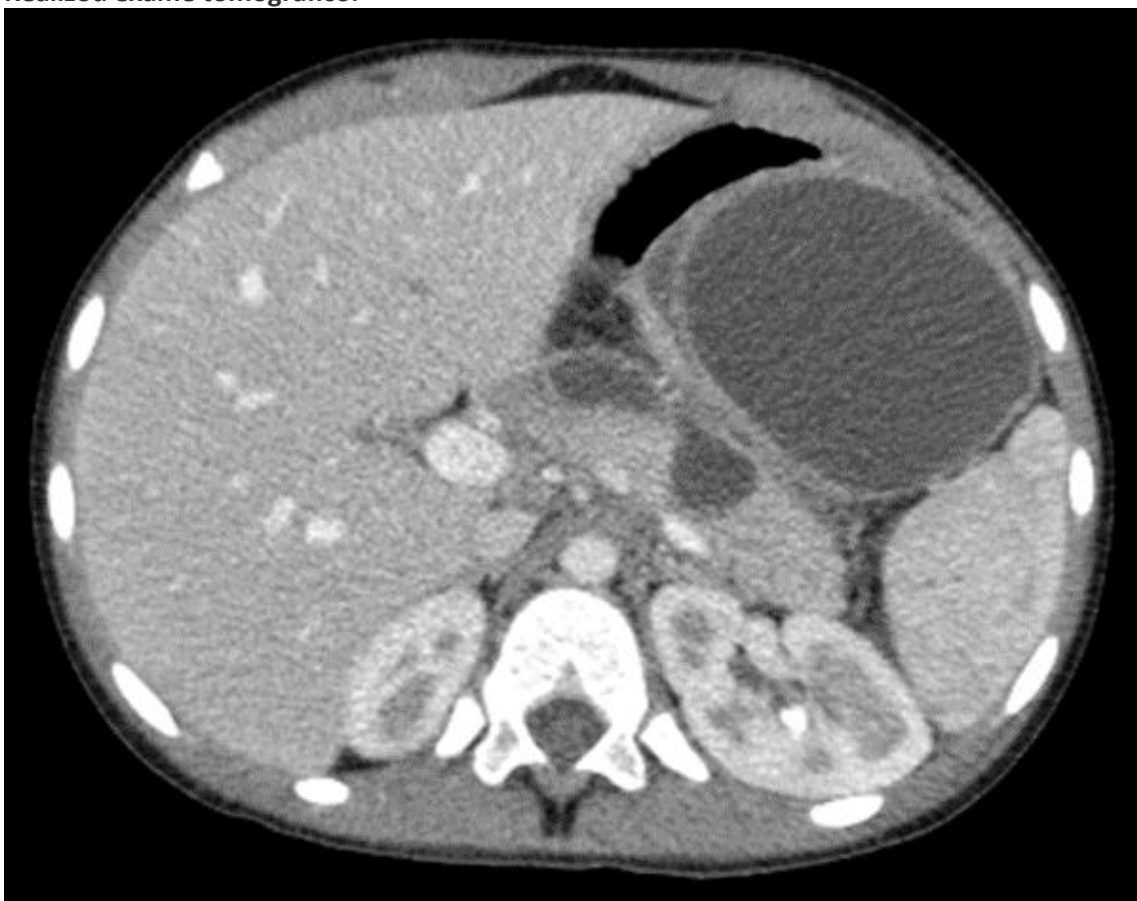Estão sob maior risco de infecção por Staphylococcus aureus resistente à meticilina (MRSA) pacientes com colonização em swab nasal, infecções prévias por MRSA, hospitalização recente ou uso recente de antibioticoterapia

Se referem exclusivamente às infecções superficiais de pele, subcutâneo e vias de acesso

Se referem exclusivamente às infecções profundas do órgão/região alvo do procedimento

A antibioticoprofilaxia deve ser realizada até 120 minutos antes da incisão

Paciente sexo feminino, 40 anos, comparece à consulta com queixa de desconforto abdominal e empachamento. Esteve internada há 5 semanas por quadro de pancreatite aguda biliar por 4 dias, com realização de colecistectomia videolaparoscópica sem intercorrências. Nega febre. Realizou exame tomográfico.



Sobre o caso, é correto afirmar que:

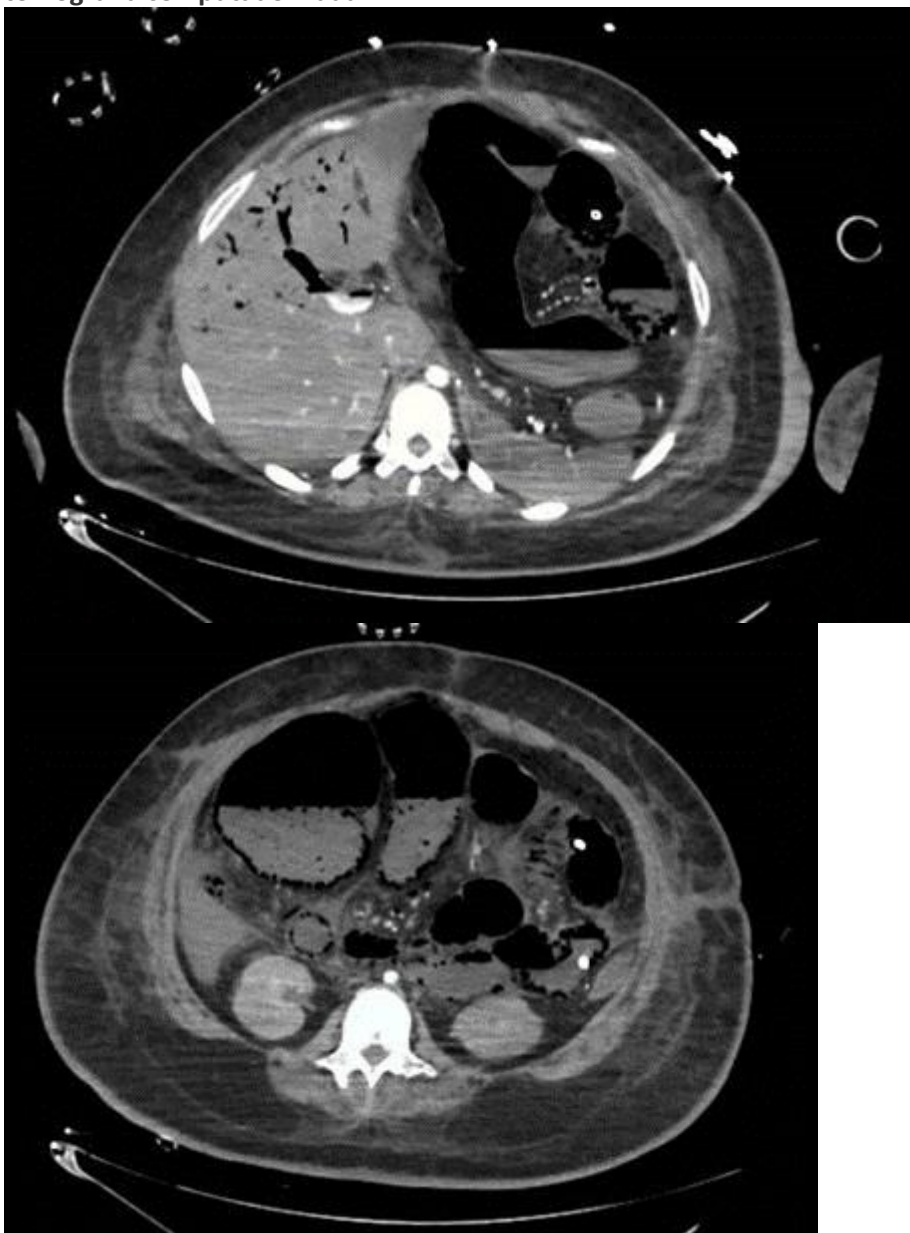Trata-se de lesão cuja parede é composta de colágeno e tecido de granulação, com indicação de drenagem endoscópica

Trata-se de lesão cuja parede é composta de tecido epitelial, com indicação de abordagem cirúrgica

Há indicação de internamento para antibioticoterapia e aguardar evolução para definição sobre a abordagem

A origem da lesão é de necrose pancreática e a presença de gás confirma a suspeita infecciosa e a indicação de drenagem percutânea

Paciente, 60 anos, sexo feminino, internada em unidade de terapia intensiva há 20 dias por quadro séptico de foco pulmonar, com evolução estável, ainda em ventilação mecânica e uso de drogas vasoativas em doses baixas. A equipe cirúrgica é chamada para avaliação por piora clínica há 4 horas, com dor abdominal, aumento marcante na dosagem de drogas vasoativas, lactato 89 mg/dl (referência: 5 a 20) e piora da perfusão periférica. Encaminhada para tomografia computadorizada.



Sobre a principal hipótese diagnóstica e a conduta a ser realizada, é correto afirmar que:

A paciente apresenta quadro de isquemia mesentérica com indicação de laparotomia exploradora, embora exista alto risco de “open-close” (encerramento da cirurgia por intratabilidade cirúrgica, com acolhimento familiar e cuidados de fim de vida)

A paciente apresenta quadro de isquemia mesentérica com indicação de confirmação por retossigmoidoscopia flexível e medidas de suporte – hidratação, ampliação de antibioticoterapia e controle de distúrbios hidro-eletrolíticos

A paciente apresenta quadro de colangite, com marcante dilatação de vias biliares, com indicação de drenagem por via endoscópica ou percutânea, associada a medidas de suporte

A paciente apresenta quadro de pseudo-obstrução intestinal (Ogilvie), com indicação de colonoscopia descompressiva, seguida de abordagem cirúrgica de urgência caso não ocorra melhora em 24 a 48h

Paciente sendo acompanhado por insuficiência hepática crônica, comparece à consulta sem ascite, creatinina 1,3 mg/dl, com encefalopatia leve, INR 1,2, albumina 3,0 g/dl e bilirrubina 2,5 mg/dl. Pela classificação de Child-Pugh ele seria classificado como:

B8

A7

C9

B7

Paciente vítima de trauma abdominal penetrante por arma de fogo evoluindo com dor abdominal leve, sem sinais de peritonite. Realizada tomografia com achado de acúmulo líquido posterior à transição da primeira para segunda porção duodenal, sem pneumoperitônio livre em cavidade abdominal. É correto afirmar que:

Está indicada laparotomia exploradora; a realização de manobra de Kocher ampla e debridamento de lesões duodenais permitem rafia da maioria destas lesões

Deve ser realizada laparoscopia exploradora para confirmar que não há líquido livre em cavidade e manter conduta expectante de suporte

Está indicada laparotomia exploradora; o acometimento da segunda porção duodenal próximo à ampola indica realização de duodenopancreatectomia de urgência

Deve ser adotada conduta expectante por não haver sinais de peritonite; caso seja identificado hematoma em exame de controle, a abordagem cirúrgica por laparotomia está indicada em até 24h após controle de distúrbios hemorrágicos

Paciente, 18 anos, trazido para emergência após atropelamento de bicicleta por automóvel. Em avaliação inicial paciente com abertura ocular ao estímulo pressórico/doloroso, resposta verbal com sons sem palavras identificáveis e extensão após estímulo. A avaliação inicial da escala de coma de Glasgow desse paciente é:

6

5

7

8

