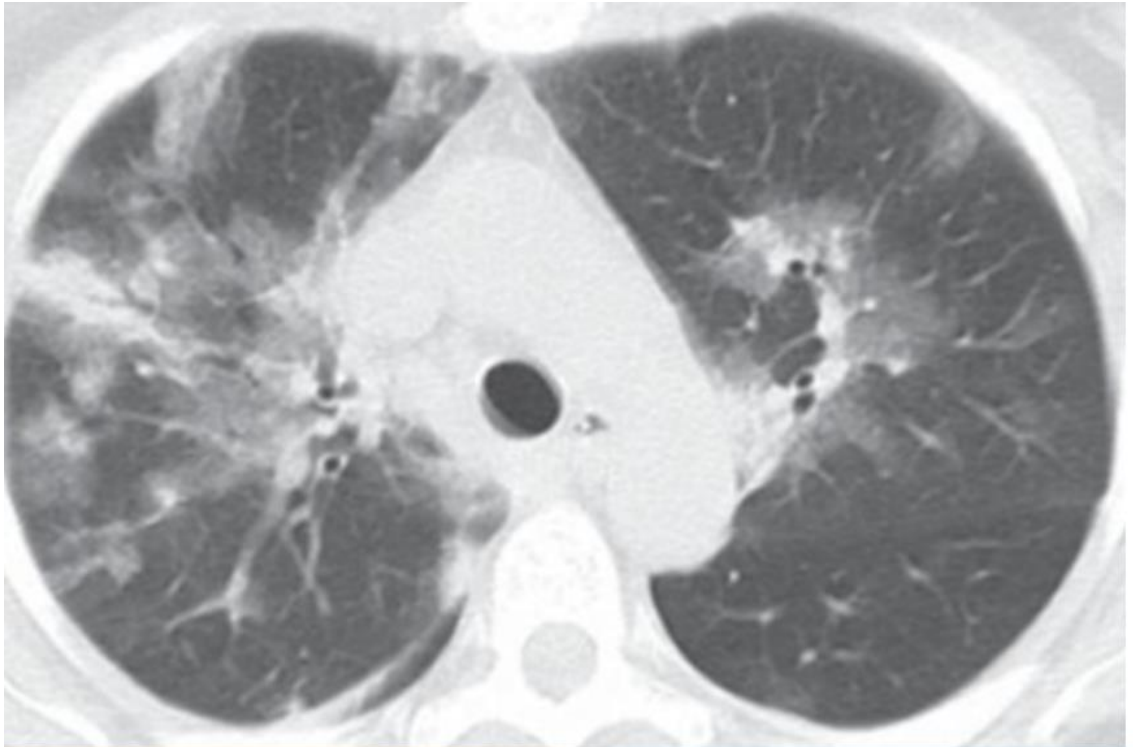


Prova objetiva - 10/12/2023
ESTÁGIO ACADÊMICO
CARDIOLOGIA / RJ 2024

CLÍNICA MÉDICA

1. Homem, 68 anos, diabético, hipertenso e obeso (IMC = 40), apresenta febre, mal-estar geral, obstrução nasal, odinofagia e tosse seca há 3 (três) dias. Exame físico: em regular estado geral, febril, com coriza clara e ausculta pulmonar com discretos roncosp bilaterais. Sat O₂ = 89% em ar ambiente. Realiza tomografia de tórax, abaixo:

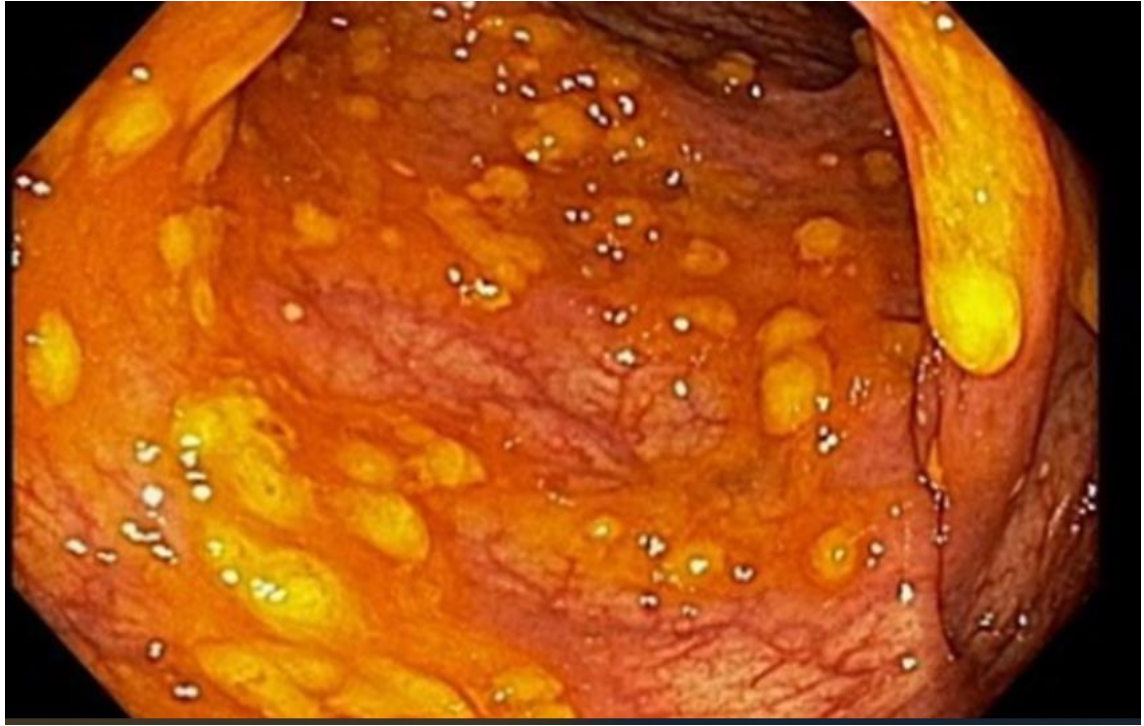

Neste caso, de acordo com o provável agente etiológico, está indicado o tratamento com:

oseltamivir
amantadina
ribavirina
aciclovir

2. Homem, 65 anos, DPOC, apresenta diarreia líquida, fétida, sem muco e sangue, há 5 dias. Exame físico, apresenta febre de 38°C, dor abdominal difusa e abdome distendido com peristalse diminuída. Tem história de uso recente de antibióticos para tratar uma infecção pulmonar. Realiza retossigmoidoscopia, abaixo:

Prova objetiva - 10/12/2023
ESTÁGIO ACADÊMICO
CARDIOLOGIA / RJ 2024



A melhor conduta neste caso é iniciar:

vancomicina oral

vancomicina venosa

ciprofloxacina oral

ciprofloxacina venosa

3. Mulher, 40 anos, obesa (IMC = 30) é trazida por familiares com quadro de confusão mental, febre, mal-estar geral, icterícia e dor a palpação abdominal em hipocôndrio direito. Há relato de ingestão de álcool diária (2 a 3 doses diárias independente das refeições) há 6 anos. A partir da hipótese diagnóstica de hepatite alcoólica, foi calculado o escore MELD (>20) e Maddrey (MDF >32). Nestes casos está indicado:

prednisona

n-acetilcisteína

suporte nutricional e diminuição da ingestão de álcool

somatostatina

4. Muitos sopros cardíacos diminuem de intensidade durante a manobra de Valsalva devido ao aumento da pressão intratorácica, diminuição do retorno venoso e débito cardíaco. Um sopro que aumenta de intensidade com a manobra de Valsalva é o encontrado em:

Prova objetiva - 10/12/2023
ESTÁGIO ACADÊMICO
CARDIOLOGIA / RJ 2024

cardiomiopatia hipertrófica

insuficiência mitral

estenose aórtica

estenose tricúspide

5. **Mulher, 38 anos, refere cefaleia diária frontal, há 5 meses, latejante, de intensidade moderada a forte, com duração média de 6 horas, fazendo uso contínuo de analgésicos simples como paracetamol ou ibuprofeno, sem melhora. Exame físico e exames laboratoriais normais. O diagnóstico mais provável e a conduta, respectivamente, são:**

cefaleia por uso excessivo de analgésicos; retirada progressiva

arterite temporal; iniciar corticoide oral

SUNA/SUNCT; lidocaína intravenosa

hipertensão intracraniana idiopática; punção lombar

6. **Mulher, 54 anos, apresenta queixa de fadiga, tontura e cefaleia há 6 (seis) meses. Refere estado gripal recente. Exame físico: regular estado geral, sem febre, com mucosas pálidas. Frequência cardíaca = 92 bpm, pressão arterial = 110 x 60 mmHg. Ausência de hipotensão postural. Sem linfonodos palpáveis ou vísceromegalias. Exames laboratoriais: hemoglobina = 8 g/dL, hematócrito = 28%, presença de microcitose, plaquetas = 150.000/mm³, leucócitos = 5.000/mm³, ferro sérico = 27 µg/dL (normal= 50 a 170 µg/dl), capacidade total de ligação ao ferro = 400µg/dL (normal= 300 a 360µg/dL) , ferritina = 14 µg/L (normal= 50 a 200 µg/L) e saturação de transferrina = 10% (20 a 50%). A anemia, neste caso é:**

por deficiência de ferro

sideroblástica

secundária à talassemia

por inflamação aguda

7. **São consideradas indicações para a realização de densitometria óssea:**

mulher ≥ 65 anos e homem ≥ 70 anos, independente da presença de fatores de risco

mulher em transição para a menopausa e homens entre 50 e 69 anos, independente da presença de fatores de risco

adultos com história de fratura, independente da idade

jovens com artrite reumatoide em uso de prednisona 5mg há 1 mês

Prova objetiva - 10/12/2023

ESTÁGIO ACADÊMICO **CARDIOLOGIA / RJ 2024**

8. Homem, 75 anos, com história de doença coronariana, tem queixa de fadiga, sonolência e ganho de peso. Os exames laboratoriais mostram TSH = 11,5 mUI/L (normal: 0,3 a 4mUI/L), T4 livre = 1,0 ng/dL (normal: 0.7 a 1.8 ng/dL) e T3 livre = 2,5 pg/mL (normal: 1,81 a 4,59 pg/mL). A conduta mais adequada é iniciar levotiroxina:

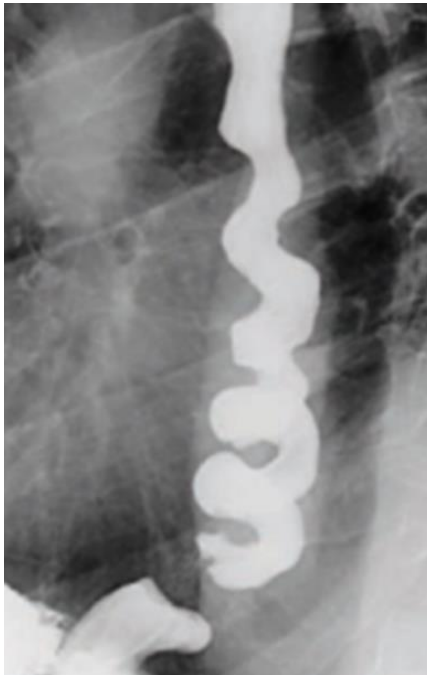na dose mínima recomendada

na dose máxima recomendada

associada a triiodotironina

associada a corticoide

9. Homem, 67 anos, com dor torácica retroesternal, não associada a esforço físico, com piora durante a alimentação, acompanhada de regurgitação e interrupção do sono. O exame contrastado de esôfago evidencia a imagem abaixo:



Trata-se de:

espasmo esofágico difuso

pseudoacalasia

doença do refluxo gastroesofágico

esclerodermia

Prova objetiva - 10/12/2023
ESTÁGIO ACADÊMICO
CARDIOLOGIA / RJ 2024

10. Mulher, 57 anos, chega no seu consultório para "check-up". Nega comorbidades ou uso de medicações. História familiar de obesidade e hipertensão arterial. Relata se sentir desconfortável por estar acima do peso após a pandemia do COVID 19. Traz exames laboratoriais feitos recentemente por conta de exame admissional que são normais. Possui Índice de Massa Corporal (IMC)= 24.8 e o exame físico é normal. A condução deste caso deve ser:

orientar mudança do estilo de vida e medir o IMC anualmente

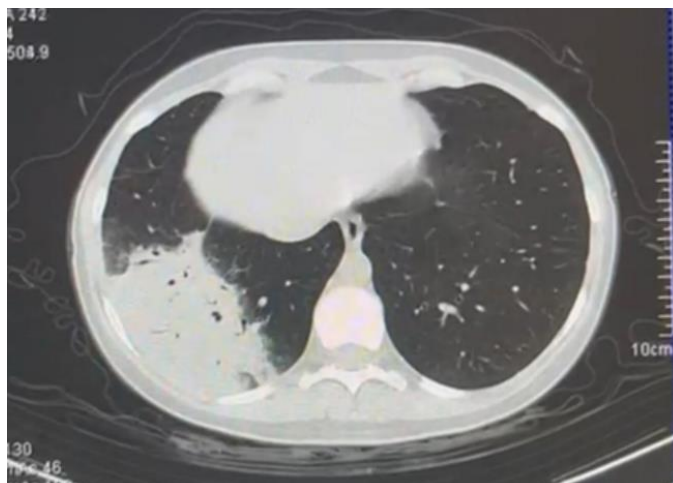
orientar na mudança do estilo de vida e iniciar um agente adrenérgico simpaticomimético

indicar terapia cognitiva comportamental e iniciar cápsula de hidrogel

iniciar dieta com alimentos de baixa densidade energética e considerar a colocação de balão gástrico intraluminal

MEDICINA DE EMERGÊNCIA

11. Homem, 47 anos, é admitido na emergência com diagnóstico de pneumonia. Apresenta FR= 28irpm, FC= 110bpm, esforço ventilatório e dispneia. Gasometria arterial em macronebulização pH= 7,30, PaO₂= 50mmHg, PaCO₂= 52mmHg, HCO₃= 21mEq/L, SatO₂= 91%. PaO₂/FiO₂= 137. Você opta por iniciar ventilação não invasiva (VNI). Realiza tomografia computadorizada de tórax abaixo:



Após uma hora você reavalia o paciente e encontra FR= 24irpm, FC= 108bpm, melhora do esforço ventilatório e gasometria arterial na VNI com FiO₂ 50%: pH= 7,33, PaO₂= 90mmHg, PaCO₂= 42mmHg, HCO₃= 22mEq/L e SatO₂= 95%. A melhor conduta nesse momento é:

Prova objetiva - 10/12/2023
ESTÁGIO ACADÊMICO
CARDIOLOGIA / RJ 2024

manter em VNI pois há queda da $paCO_2$ e a PaO_2/FiO_2 encontra-se >175
trocar a VNI por cateter de alto fluxo pois não houve melhora significativa da $paCO_2$
realizar intubação orotraqueal e iniciar ventilação invasiva pela alta demanda de FiO_2
realizar intubação orotraqueal imediata e iniciar ventilação mecânica invasiva pois trata-se de sepse pulmonar

- 12. Paciente vítima de quase afogamento, chega na emergência em parada cardiorrespiratória. Paramédicos relatam que paciente estava submerso e que a ressuscitação cardiopulmonar teve início há 30 minutos. Encontra-se em assistolia e $Tax = 30^\circ C$. A conduta correta nesse caso é:**

aquecer o paciente, continuar a massagem cardíaca e manter o protocolo de ressuscitação cardiopulmonar até que seja atingida $tax > 32^\circ C$

interromper as manobras de ressuscitação cardiopulmonar pois tempo de parada cardiorrespiratória maior do que 20 minutos está associado a prognóstico reservado

desfibrilar o paciente imediatamente, aquecer e manter o protocolo de ressuscitação cardiopulmonar até que seja atingida $tax > 34^\circ C$

interromper as manobras de ressuscitação cardiopulmonar uma vez que o tempo total de parada cardiorrespiratória é desconhecido

- 13. Ao dar entrada no setor da emergência um paciente de 28 anos apresenta glicemia = 565mg/dL e na gasometria um $pH 7,2$ e $HCO_3 = 13\text{mEq/L}$. É iniciada insulina venosa em infusão contínua e após uma hora apresenta glicemia = 198mg/dL e gasometria arterial com $pH = 7,34$ e $HCO_3 = 23\text{mEq/l}$. A melhor conduta nesse momento é:**

manter insulina venosa e iniciar infusão de glicose

suspender insulina venosa e iniciar esquema subcutâneo regular

suspender insulina venosa e iniciar esquema subcutâneo de acordo com a glicemia capilar associado a hipoglicemiante oral

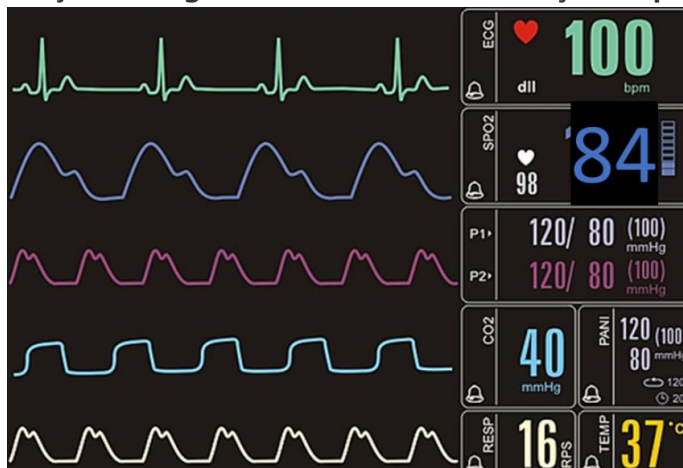
manter insulina venosa e aguardar normalização da glicemia para iniciar aporte calórico

Prova objetiva - 10/12/2023
ESTÁGIO ACADÊMICO
CARDIOLOGIA / RJ 2024

14. Mulher, 29 anos, portadora de asma. Relata que estava fazendo uma trilha quando sentiu um incomodo na região anterior da perna direita. Ao exame físico encontra-se com lesão puntiforme, edema e rubor no local. Enquanto você termina o seu exame físico a paciente relata mal-estar, náuseas e apresenta episódio de êmese. Ela está bastante ansiosa e apresenta dificuldade para respirar. A melhor conduta neste momento é:

- adrenalina 0,5mg via subcutânea
- metilprednisolona 62,5mg intravenoso
- difenidrina 50mg intravenoso
- clonazepam 2,5mg sublingual

15. Após realizar intubação orotraqueal em um paciente, o mesmo permanece com a saturação arterial de oxigênio baixa, sendo levantada a hipótese de intubação esofageana. Essa é a monitorização do paciente:



Diante dessas informações a melhor conduta é:

- manter o tubo orotraqueal pois há evidência de que o mesmo está adequadamente posicionado
- introduzir mais o tubo orotraqueal e realizar nova laringoscopia para certificar o posicionamento correto do tubo
- retirar o tubo orotraqueal imediatamente e passar máscara laríngea para assegurar a via aérea
- retirar o tubo orotraqueal imediatamente, reiniciar ventilação máscara AMBU e se preparar para nova tentativa de intubação orotraqueal

16. São considerados preditores de uma via aérea difícil:

- abertura oral correspondente a menos de 2 dedos, palato mole não visível, presença de barba e IMC>26
- abertura oral correspondente a 2 dedos e meio, pilares amigdalianos visíveis, salivação excessiva e IMC<26

Prova objetiva - 10/12/2023
ESTÁGIO ACADÊMICO
CARDIOLOGIA / RJ 2024

abertura oral correspondente a 3 dedos, pilares amigdalianos visíveis, história de radiação cervical e voz abafada

abertura oral correspondente a 3 dedos, palato mole e base da úvula não visíveis, intubação prévia e colar cervical

17. Homem, 68 anos, 75kg, diabético tipo 2, dá entrada na emergência com queixa de febre e tosse há 24 horas. Exame físico: Tax 38,5°C, FC 100bpm, FR 22irpm, SatO2 98%, PA: 125x62mmHg. Encontra-se lúcido e orientado. A radiografia de tórax mostra uma condensação em base pulmonar direita. Evolui com hipotensão e sonolência. Imediatamente você solicita que seja administrado 500ml de ringer lactato em 20 minutos enquanto punciona um acesso venoso profundo. Após a administração do ringer, há discreta melhora da sonolência e a pressão arterial = 80x40mmHg. De acordo com a *Campanha de Sobrevivência a Sepsis*, a melhor conduta neste momento além de manter a reposição volêmica é iniciar:

noradrenalina

adrenalina

hidrocortisona

dobutamina

18. Homem, 68 anos, diabético tipo 2, dá entrada na emergência com queixa de febre e tosse há 24 horas. Ao exame apresenta Tax 38,5°C, FC 100bpm, FR 24irpm, sat 98%, PA: 125x62mmHg. Lactato 1,8mmol/L. Encontra-se desorientado. A radiografia de tórax mostra uma condensação em base pulmonar direita. Trata-se de:

sepsis pulmonar

choque séptico pulmonar

Síndrome da Angústia Respiratória do Aguda de origem pulmonar

pneumonia de baixo risco

19. Homem, 50 anos apresenta parada cardiorrespiratória em fibrilação ventricular. Após manobras de ressuscitação cardiopulmonar apresenta reversão para ritmo sinusal e não desperta. Depois de assegurar via aérea adequada e estabilidade hemodinâmica a conduta para minimizar lesão cerebral deve ser:

controle ativo da temperatura com objetivo de temperatura central de 36°C

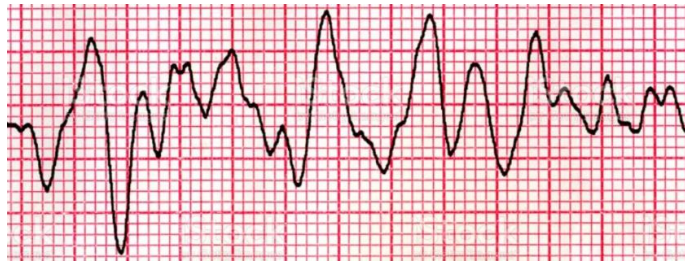realização de Eletroencefalograma de urgência para identificar atividade cerebral

início de anticonvulsivantes para prevenção de status epiléticos não convulsivo pós PCR

Prova objetiva - 10/12/2023
ESTÁGIO ACADÊMICO
CARDIOLOGIA / RJ 2024

controle da pressão intracraniana para garantir a pressão de perfusão cerebral

- 20. Você está de plantão no setor de emergência e é chamado pela enfermeira da sala vermelha para atender uma parada cardiorrespiratória. Ao chegar você encontra o traçado abaixo na monitorização do paciente:**



O fisioterapeuta está montando o AMBU com oxigênio e o técnico de enfermagem inicia a massagem cardíaca. A sua conduta imediata é:
realizar desfibrilação cardíaca com retorno da massagem cardíaca em seguida
administrar atropina imediatamente seguido de 20ml de soro
proceder intubação orotraqueal imediatamente para garantir oxigenação adequada
buscar a causa mais provável e estabelecer tratamento medicamentoso direcionado

Prova objetiva - 10/12/2023
ESTÁGIO ACADÊMICO
CARDIOLOGIA / RJ 2024

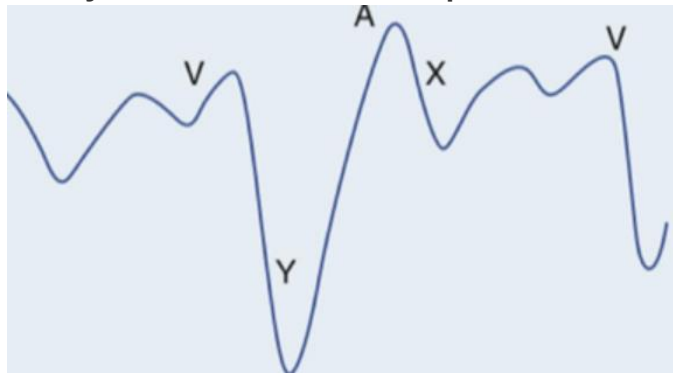
CARDIOLOGIA

21. São contraindicações absolutas ao uso do trombolítico no infarto agudo do miocárdio com supra de ST:

história prévia de hemorragia intracraniana e hipertensão arterial não controlada, com PAS>180mmHg

sangramento ativo e alergia a iodo
gravidez e ressuscitação cardiopulmonar
idade avançada e AVE isquêmico prévio

22. A imagem abaixo corresponde a onda de pulso venoso jugular de um paciente jovem com história de dispneia.



Dentre as alternativas a seguir, assinale a correta:

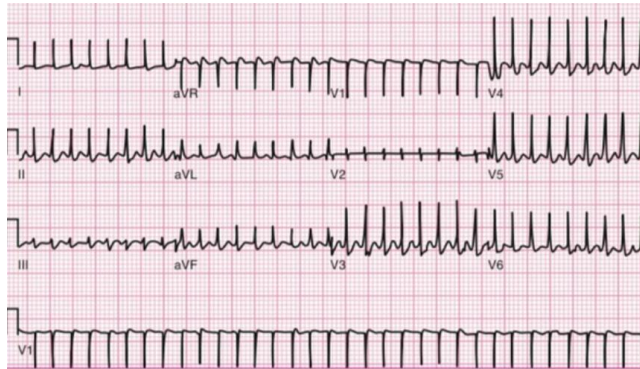
durante a ausculta cardíaca pode-se ouvir, no pico do descenso Y, um estalido protodiastólico conhecido como Knock pericárdico

a onda Y proeminente sugere tamponamento cardíaco e o tratamento cirúrgico com pericardiocentese é necessário

a onda A está aumentada e indica que o paciente tem fibrilação atrial
o descenso X corresponde a abertura da válvula tricúspide e sua redução de amplitude é causada pela redução do enchimento ventricular como na estenose tricúspide

23. Paciente de 28 anos, sem comorbidades, procura atendimento de urgência com taquicardia e palpitações. Ao examiná-la você percebe que apesar de ansiosa encontra-se lúcida, orientada e bem perfundida, com PA= 145x89mmHg e FC= 160bpm. Apresenta o seguinte ECG:

Prova objetiva - 10/12/2023
ESTÁGIO ACADÊMICO
CARDIOLOGIA / RJ 2024

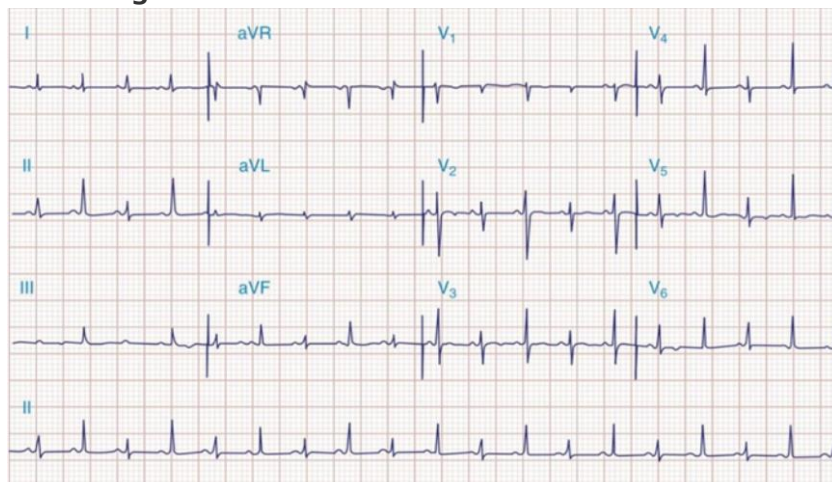


A conduta mais adequada, neste caso, é:

manobra vagal e caso refratária administrar adenosina

cardioversão seguida por ablação ainda durante a internação
ataque e manutenção de amiodarona
metoprolol venoso

- 24. Paciente em pós-operatório tardio de cirurgia de revascularização miocárdica evolui com hipotensão e dispneia. Durante avaliação clínica realiza eletrocardiograma abaixo:**



Assinale a alternativa correta sobre o achado eletrocardiográfico e o diagnóstico mais provável:

alternância elétrica, tamponamento cardíaco

infarto agudo do miocárdio sem supra de ST, angioplastia primária
fibrilação atrial, anticoagulação com anticoagulantes orais diretos
pré excitação ventricular, ablação

Prova objetiva - 10/12/2023
ESTÁGIO ACADÊMICO
CARDIOLOGIA / RJ 2024

25. São causas de hipertensão arterial pulmonar:

insuficiência cardíaca esquerda, tromboembolismo pulmonar crônico e esquistossomose

DPOC, sarcoidose e aneurisma de aorta

HIV, hipertrigliceridemia e esclerodermia

hipertensão portopulmonar, aterosclerose e Comunicação interatrial

26. Homem, 75 anos, com hipertensão arterial, doença coronariana com revascularização miocárdica há 10 anos, chega em seu consultório com dispneia progressiva, ortopneia, dispneia paroxística noturna e edema de membros inferiores. Exame físico: PA= 124x76mmHg, FC= 88bpm, ausculta pulmonar com estertores em bases e edema ++/4 em membros inferiores. Ecocardiograma transtorácico com Fração de ejeção de 35%.

A terapia medicamentosa que apresenta maior benefício quanto a redução de mortalidade, neste caso, é:

enalapril, bisoprolol e espirolactona

atenolol, losartana e hidroclorotiazida

tartarato de metoprolol, anlodipino e furosemida

valsartana, trimetazidina e ivabradina

27. Homem, 65 anos, hipertenso e tabagista, apresenta dor torácica de forte intensidade com início há 15 minutos, com irradiação para região interescapular. Eletrocardiograma (ECG) sem alterações sugestivas de isquemia aguda. Sinais vitais: PA= 220x160mmHg e FC= 120bpm. O paciente é encaminhado para realização de angiotomografia de tórax que evidencia dissecção aórtica iniciada antes da emergência do tronco braquiocefálico. As condutas mais corretas nesse caso são:

redução da frequência cardíaca com beta bloqueadores parenterais com alvo de manter a frequência cardíaca próximo a 60bpm e encaminhar para cirurgia cardíaca

redução da pressão arterial com nitroprussiato de sódio com alvo de manter PA sistólica próximo a 160mmHg e iniciar antimicrobiano de amplo espectro na primeira hora

início de bloqueador de canal de cálcio e correção cirúrgica de emergência por se tratar de dissecção tipo B de Stanford

início de nitroprussiato de sódio com alvo de manter PA sistólica próximo a 120mmHg e uso de trombolítico por se tratar de dissecção tipo A de Stanford

Prova objetiva - 10/12/2023
ESTÁGIO ACADÊMICO
CARDIOLOGIA / RJ 2024

28. Em relação ao Tromboembolismo pulmonar é CORRETO afirmar que:

estase venosa, hipercoagulabilidade e injúria endotelial, são os eventos fisiopatológicos iniciais

obesidade, diabetes, trombocitopenia, trauma e cirurgia são fatores de risco
síncope, hipotensão e cianose contraindicam a fibrinólise

o uso de heparina de baixo peso molecular necessita de controle laboratorial para ajuste de tempo de tromboplastina parcial ativado

29. Homem, 85 anos, hipertenso e diabético, apresenta episódio de síncope.

Exame físico: lúcido e orientado, sem déficits neurológicos, FR= 18ipm e SatO2= 98%, perfusão periférica preservada, PA =122x98mmHg e FC =88bpm.

Presença de sopro sistólico de ejeção melhor audível no segundo espaço intercostal direito +++/6 com irradiação para pescoço. Sobre essa valvopatia é CORRETO afirmar que:

doença valvar congênita, calcificação degenerativa, febre reumática e radiação são as causas mais frequentes

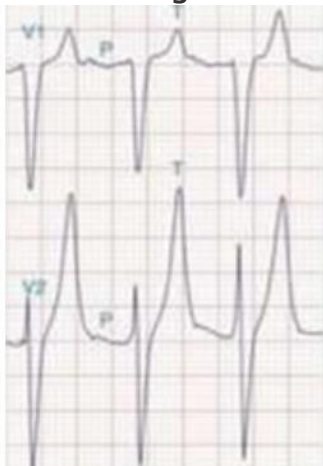
os sintomas iniciais são dispneia, ortopneia e dispneia paroxística noturna

a avaliação do pulso arterial carotídeo evidencia uma elevação lenta e

prolongada, também conhecido como pulso dicrótico

a fibrilação atrial é o achado mais comum no eletrocardiograma

30. O distúrbio metabólico mais comumente associado a alteração eletrocardiográfica abaixo é:



hipercalemia

hipercalcemia

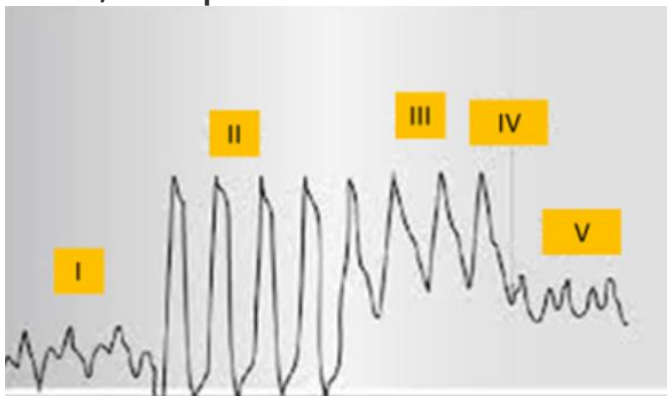
hipocalemia

hipocalcemia

Prova objetiva - 10/12/2023
ESTÁGIO ACADÊMICO
CARDIOLOGIA / RJ 2024

MEDICINA INTENSIVA

- 31. A correlação CORRETA entre a patologia e os parâmetros esperados na monitorização hemodinâmica obtida pela passagem do cateter de artéria pulmonar é: (PVC= pressão venosa central; PAP = pressão de artéria pulmonar, POAP = pressão de oclusão de artéria pulmonar; RVS = resistência vascular sistêmica)**
tromboembolismo pulmonar: PVC alta, PAP alta, POAP normal ou baixa e RVS alta
choque hipovolêmico: PVC baixa, PAP alta, POAP baixa e RVS baixa
choque cardiogênico: PVC alta, PAP alta, POAP alta e RVS baixa
tamponamento cardíaco: PVC alta, PAP normal ou alta, POAP baixa e RVS alta
- 32. Mulher, 55 anos, em investigação clínica devido a perda de peso apesar de manter o apetite e alteração do hábito intestinal, dá entrada na emergência com queixa de fraqueza, palpitação e diarreia. Mantém bom volume urinário. Exame físico: inquieta, emagrecida, FC= 120bpm, febril e com episódio de vômitos. Ao monitor, apresenta taquicardia supraventricular que é revertida com manobra vagal. Em relação a principal hipótese diagnóstica recomenda-se dosar:**
hormônio tireoidiano e iniciar tratamento com propranolol e propiltiouracil
hormônio tireoidiano e iniciar tratamento com hidrocortisona e levotiroxina
metanefrinas plasmáticas livres e iniciar tratamento com metoprolol
cortisol sérico e iniciar tratamento com espironolactona
- 33. Considerando os critérios de KDIGO e RIFLE, são considerados critérios para injúria renal aguda na Unidade de Terapia Intensiva:**
aumento da creatinina sérica 1.5 vezes e débito urinário < 0.5ml/Kg/h por 6 horas
aumento da ureia sérica 2 vezes e presença de acidose metabólica
aumento do ácido úrico 3 vezes e anúria por 2 horas
aumento dos níveis séricos de potássio e oligúria por 4 horas
- 34. Na passagem do cateter de artéria pulmonar, os pontos sinalizados na figura abaixo, correspondem a:**



Prova objetiva - 10/12/2023
ESTÁGIO ACADÊMICO
CARDIOLOGIA / RJ 2024

II. ventrículo direito; IV. insuflação do balonete e V. pressão oclusão artéria pulmonar

I. átrio direito; III. ventrículo direito e V. veia cava inferior

II. veia cava inferior; III. artéria pulmonar e IV. ponto de abertura da válvula pulmonar

I. veia cava superior; IV insuflação do balonete e V. pressão de abertura da artéria pulmonar

35. Em relação a curva de pressão x tempo na ventilação mecânica em modo volume controlado (VCV), nomeie as pressões a, b e c, da figura abaixo:



Figura: Curva Pressão x Tempo em VCV

a: pressão de pico/ b: Pressao de plateau/ c: PEEP

a: pressão resistiva/ b: pressão alveolar/ c: PEEP

a: pressão de pico/ b: pressão transpulmonar/ c: pressão de pausa expiratória

a: pressão de plateau/ b: pressão de pico / c: pressão pleural

36. São considerados sinais de gatilho para avaliação de cuidado paliativo dentro da terapia intensiva:

demência em estágio avançado, status epileticus pós parada cardíaca e hemorragia intracerebral com necessidade de ventilação mecânica

neoplasia estágio 4, Doença pulmonar obstrutiva crônica GOLD 3 e insuficiência cardíaca com mais de 10 anos de acompanhamento

parada cardíaca extra hospitalar, idade maior que 80 anos e hemorragia subaracnóideia com progressão para vasoespasmo cerebral

estado de mal convulsivo, demência avançada e dose de noradrenalina maior do

que 0,6mcg/kg/min por mais de uma hora

37. Homem, 30 anos, obeso (peso real 150kg e peso predito 80kg), sem outras comorbidades, interna no CTI com pneumonia comunitária grave. Sedado, intubado e bem adaptado a ventilação mecânica. Apresenta os seguintes parâmetros da ventilação mecânica:

Prova objetiva - 10/12/2023
ESTÁGIO ACADÊMICO
CARDIOLOGIA / RJ 2024

Parâmetro	Valor
PCV	22
PEEP	12
Volume corrente (VC)	800ml
FR	24
FiO ₂	50%
I:E	1:2

Ao realizar pausa inspiratória, a medida da Pplateau foi de 33 cmH₂O.

Sobre o risco de lesão pulmonar induzida pela ventilação mecânica (VILI) pode-se afirmar que:

é alto, pois a Pplateau é >30cmH₂O e o VC > 6ml/kg de peso predito

é baixo, pois o VC é de 10ml/kg de peso predito e a Ppico<35cmH₂

é alto, pois a FR >20irpm e a FIO₂ >40%

é baixo, pois o VC < 6ml/kg do peso real e Pplateau < 35cmH₂O

38. Paciente sem comorbidades, é admitida no CTI em pós operatório imediato de cirurgia eletiva, ainda intubada e em ventilação mecânica. Na passagem do caso o anestesista relata dificuldade na intubação orotraqueal pela apresentação de rigidez muscular e contração de masseter após a administração de succinilcolina. Na ficha anestésica há registro de que durante todo o procedimento a paciente apresentou sinais vitais normais, porém ETCO₂ elevada na capnografia. Exame físico: sedada, FC= 125bpm, FR= 20irpm, Tax =38,9°C e PA =90x45mmHg. A principal hipótese diagnóstica e a melhor conduta, respectivamente, são:

hipertemia maligna e dantroleno

sepsis, reposição volêmica e início de antibiótico

atelectasia maciça e ajuste da ventilação mecânica

tromboembolismo pulmonar e trombolítico

39. Paciente internado por hemorragia subaracnóidea, Fisher 4, em ventilação mecânica, apresenta hiponatremia e poliúria. A osmolaridade plasmática é= 150 mOsm/kg (normal= 275 a 290 mOsm/Kg), osmolaridade urinária= 155mOsm/kg e o Na urinário = 30mEq/L. Não há sinal de hipovolemia. O diagnóstico mais provável é:

secreção inapropriada de hormônio antidiurético

síndrome perdedora de sal

uso abusivo de diurético

hipoperfusão renal

AVISO:

A ordem das questões apresentada neste PDF é para fins de publicação e pedidos de recurso quanto ao gabarito e não representa necessariamente a ordem em que o candidato visualizou em sua prova.

Prova objetiva - 10/12/2023

ESTÁGIO ACADÊMICO **CARDIOLOGIA / RJ 2024**

40. Paciente internado na terapia intensiva apresenta potássio sérico = 2,9mEq/L. Mesmo após reposição do eletrólito, o potássio sérico permanece = 3,0 mEq/L. Não há relato de diarreia ou vômito nas últimas 24h. O distúrbio hidroeletrolítico que pode ser responsável pela manutenção da hipocalcemia é:

hipomagneemia

hipofosfatemia

hiponatremia

hipocalcemia