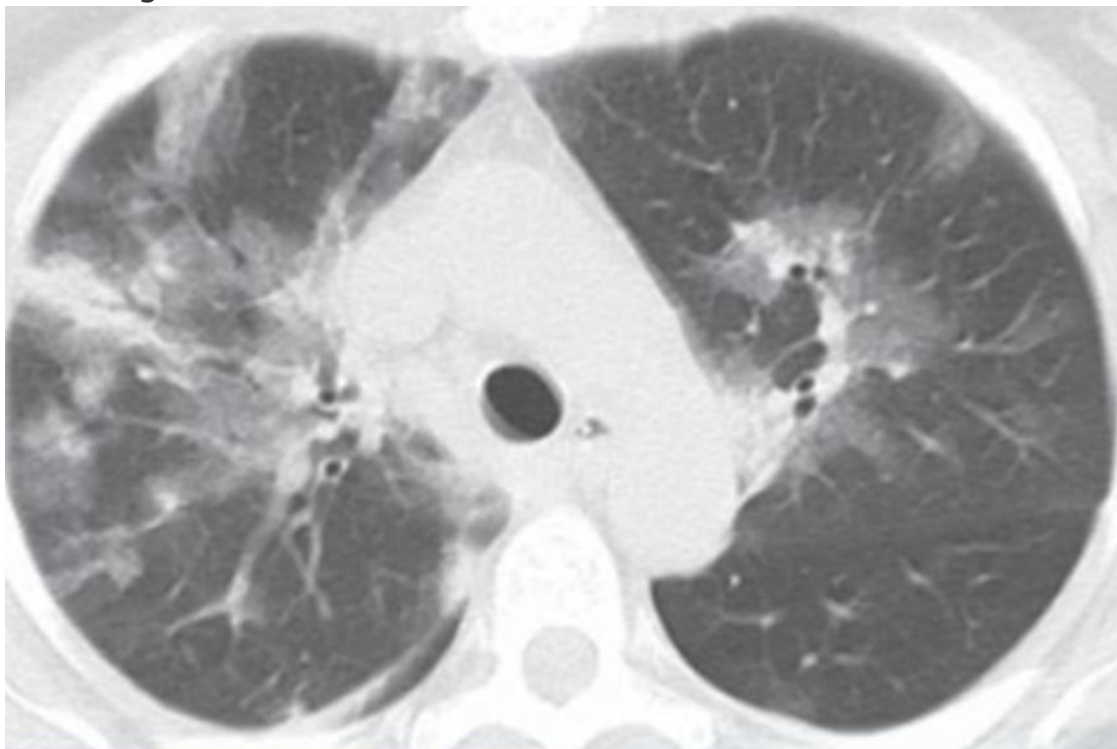


Prova objetiva - 10/12/2023  
**ESTÁGIO ACADÊMICO**  
**MEDICINA INTENSIVA / RJ 2024**

CLÍNICA MÉDICA

1. Homem, 68 anos, diabético, hipertenso e obeso (IMC = 40), apresenta febre, mal-estar geral, obstrução nasal, odinofagia e tosse seca há 3 (três) dias. Exame físico: em regular estado geral, febril, com coriza clara e ausculta pulmonar com discretos roncosp bilaterais. Sat O<sub>2</sub> = 89% em ar ambiente. Realiza tomografia de tórax, abaixo:



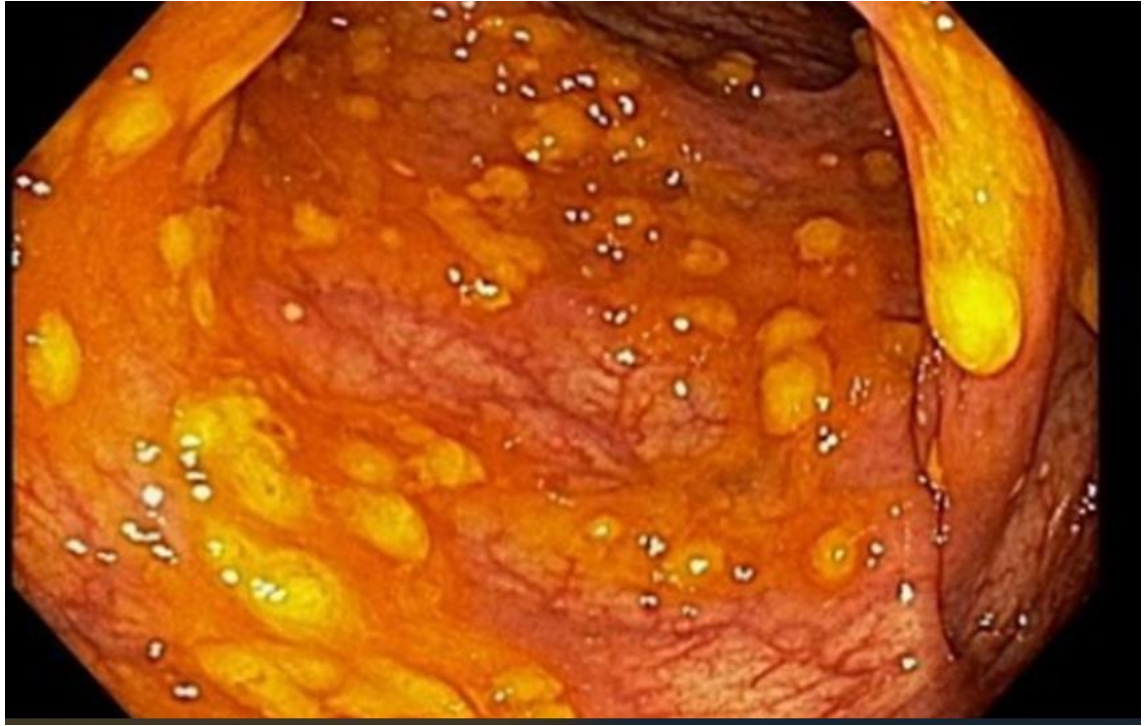Neste caso, de acordo com o provável agente etiológico, está indicado o tratamento com:

oseltamivir  
amantadina  
ribavirina  
aciclovir

2. Homem, 65 anos, DPOC, apresenta diarreia líquida, fétida, sem muco e sangue, há 5 dias. Exame físico, apresenta febre de 38°C, dor abdominal difusa e abdome distendido com peristalse diminuída. Tem história de uso recente de antibióticos para tratar uma infecção pulmonar. Realiza retossigmoidoscopia, abaixo:

Prova objetiva - 10/12/2023

## **ESTÁGIO ACADÊMICO** **MEDICINA INTENSIVA / RJ 2024**



A melhor conduta neste caso é iniciar:

vancomicina oral

vancomicina venosa

ciprofloxacina oral

ciprofloxacina venosa

3. Mulher, 40 anos, obesa (IMC = 30) é trazida por familiares com quadro de confusão mental, febre, mal-estar geral, icterícia e dor a palpação abdominal em hipocôndrio direito. Há relato de ingestão de álcool diária (2 a 3 doses diárias independente das refeições) há 6 anos. A partir da hipótese diagnóstica de hepatite alcoólica, foi calculado o escore MELD (>20) e Maddrey (MDF >32). Nestes casos está indicado:

prednisona

n-acetilcisteína

suporte nutricional e diminuição da ingestão de álcool

somatostatina

4. Muitos sopros cardíacos diminuem de intensidade durante a manobra de Valsalva devido ao aumento da pressão intratorácica, diminuição do retorno venoso e débito cardíaco. Um sopro que aumenta de intensidade com a manobra de Valsalva é o encontrado em:

Prova objetiva - 10/12/2023  
**ESTÁGIO ACADÊMICO**  
**MEDICINA INTENSIVA / RJ 2024**

**cardiomiopatia hipertrófica**

insuficiência mitral

estenose aórtica

estenose tricúspide

5. **Mulher, 38 anos, refere cefaleia diária frontal, há 5 meses, latejante, de intensidade moderada a forte, com duração média de 6 horas, fazendo uso contínuo de analgésicos simples como paracetamol ou ibuprofeno, sem melhora. Exame físico e exames laboratoriais normais. O diagnóstico mais provável e a conduta, respectivamente, são:**

**cefaleia por uso excessivo de analgésicos; retirada progressiva**

arterite temporal; iniciar corticoide oral

SUNA/SUNCT; lidocaína intravenosa

hipertensão intracraniana idiopática; punção lombar

6. **Mulher, 54 anos, apresenta queixa de fadiga, tontura e cefaleia há 6 (seis) meses. Refere estado gripal recente. Exame físico: regular estado geral, sem febre, com mucosas pálidas. Frequência cardíaca = 92 bpm, pressão arterial = 110 x 60 mmHg. Ausência de hipotensão postural. Sem linfonodos palpáveis ou vísceromegalias. Exames laboratoriais: hemoglobina = 8 g/dL, hematócrito = 28%, presença de microcitose, plaquetas = 150.000/mm<sup>3</sup>, leucócitos = 5.000/mm<sup>3</sup>, ferro sérico = 27 µg/dL (normal= 50 a 170 µg/dl), capacidade total de ligação ao ferro = 400µg/dL (normal= 300 a 360µg/dL) , ferritina = 14 µg/L (normal= 50 a 200 µg/L) e saturação de transferrina = 10% (20 a 50%). A anemia, neste caso é:**

**por deficiência de ferro**

sideroblástica

secundária à talassemia

por inflamação aguda

7. **São consideradas indicações para a realização de densitometria óssea:**

**mulher ≥ 65 anos e homem ≥ 70 anos, independente da presença de fatores de risco**

mulher em transição para a menopausa e homens entre 50 e 69 anos, independente da presença de fatores de risco

adultos com história de fratura, independente da idade

jovens com artrite reumatoide em uso de prednisona 5mg há 1 mês

## **ESTÁGIO ACADÊMICO**

### **MEDICINA INTENSIVA / RJ 2024**

8. Homem, 75 anos, com história de doença coronariana, tem queixa de fadiga, sonolência e ganho de peso. Os exames laboratoriais mostram TSH = 11,5 mUI/L (normal: 0,3 a 4mUI/L), T4 livre = 1,0 ng/dL (normal: 0.7 a 1.8 ng/dL) e T3 livre = 2,5 pg/mL (normal: 1,81 a 4,59 pg/mL). A conduta mais adequada é iniciar levotiroxina:

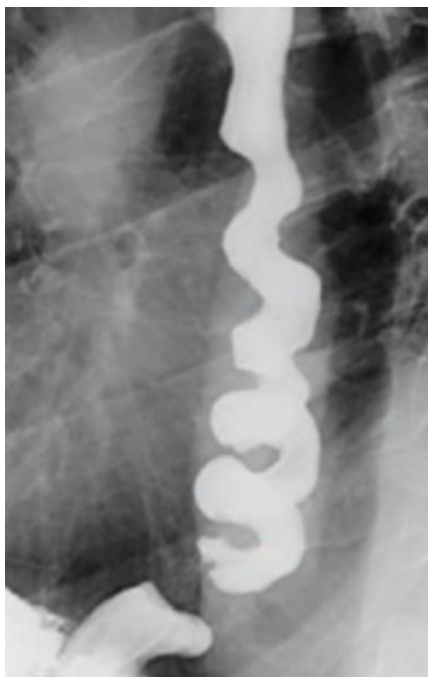na dose mínima recomendada

na dose máxima recomendada

associada a triiodotironina

associada a corticoide

9. Homem, 67 anos, com dor torácica retroesternal, não associada a esforço físico, com piora durante a alimentação, acompanhada de regurgitação e interrupção do sono. O exame contrastado de esôfago evidencia a imagem abaixo:



Trata-se de:

espasmo esofageano difuso

pseudoacalasia

doença do refluxo gastroesofágico

esclerodermia

## **ESTÁGIO ACADÊMICO** **MEDICINA INTENSIVA / RJ 2024**

10. Mulher, 57 anos, chega no seu consultório para "check-up". Nega comorbidades ou uso de medicações. História familiar de obesidade e hipertensão arterial. Relata se sentir desconfortável por estar acima do peso após a pandemia do COVID 19. Traz exames laboratoriais feitos recentemente por conta de exame admissional que são normais. Possui Índice de Massa Corporal (IMC)= 24.8 e o exame físico é normal. A condução deste caso deve ser:

**orientar mudança do estilo de vida e medir o IMC anualmente**

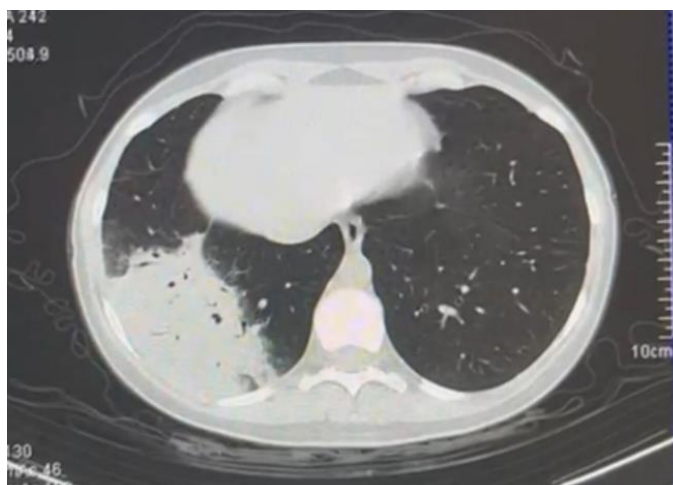
orientar na mudança do estilo de vida e iniciar um agente adrenérgico simpaticomimético

indicar terapia cognitiva comportamental e iniciar cápsula de hidrogel

iniciar dieta com alimentos de baixa densidade energética e considerar a colocação de balão gástrico intraluminal

### MEDICINA DE EMERGÊNCIA

11. Homem, 47 anos, é admitido na emergência com diagnóstico de pneumonia. Apresenta FR= 28irpm, FC= 110bpm, esforço ventilatório e dispneia. Gasometria arterial em macronebulização pH= 7,30, PaO<sub>2</sub>= 50mmHg, PaCO<sub>2</sub>= 52mmHg, HCO<sub>3</sub>= 21mEq/L, SatO<sub>2</sub>= 91%. PaO<sub>2</sub>/FiO<sub>2</sub>= 137. Você opta por iniciar ventilação não invasiva (VNI). Realiza tomografia computadorizada de tórax abaixo:



Após uma hora você reavalia o paciente e encontra FR= 24irpm, FC= 108bpm, melhora do esforço ventilatório e gasometria arterial na VNI com FiO<sub>2</sub> 50%: pH= 7,33, PaO<sub>2</sub>= 90mmHg, PaCO<sub>2</sub>= 42mmHg, HCO<sub>3</sub>= 22mEq/L e SatO<sub>2</sub>= 95%. A melhor conduta nesse momento é:

## **ESTÁGIO ACADÊMICO**

### **MEDICINA INTENSIVA / RJ 2024**

manter em VNI pois há queda da  $paCO_2$  e a  $PaO_2/FiO_2$  encontra-se  $>175$   
trocar a VNI por cateter de alto fluxo pois não houve melhora significativa da  $paCO_2$   
realizar intubação orotraqueal e iniciar ventilação invasiva pela alta demanda de  $FiO_2$   
realizar intubação orotraqueal imediata e iniciar ventilação mecânica invasiva pois trata-se de sepse pulmonar

- 12. Paciente vítima de quase afogamento, chega na emergência em parada cardiorrespiratória. Paramédicos relatam que paciente estava submerso e que a ressuscitação cardiopulmonar teve início há 30 minutos. Encontra-se em assistolia e  $Tax = 30^\circ C$ . A conduta correta nesse caso é:**

aquecer o paciente, continuar a massagem cardíaca e manter o protocolo de ressuscitação cardiopulmonar até que seja atingida  $tax > 32^\circ C$   
interromper as manobras de ressuscitação cardiopulmonar pois tempo de parada cardiorrespiratória maior do que 20 minutos está associado a prognóstico reservado  
desfibrilar o paciente imediatamente, aquecer e manter o protocolo de ressuscitação cardiopulmonar até que seja atingida  $tax > 34^\circ C$   
interromper as manobras de ressuscitação cardiopulmonar uma vez que o tempo total de parada cardiorrespiratória é desconhecido

- 13. Ao dar entrada no setor da emergência um paciente de 28 anos apresenta glicemia =  $565\text{mg/dL}$  e na gasometria um  $pH 7,2$  e  $HCO_3 = 13\text{mEq/L}$ . É iniciada insulina venosa em infusão contínua e após uma hora apresenta glicemia =  $198\text{mg/dL}$  e gasometria arterial com  $pH = 7,34$  e  $HCO_3 = 23\text{mEq/l}$ . A melhor conduta nesse momento é:**

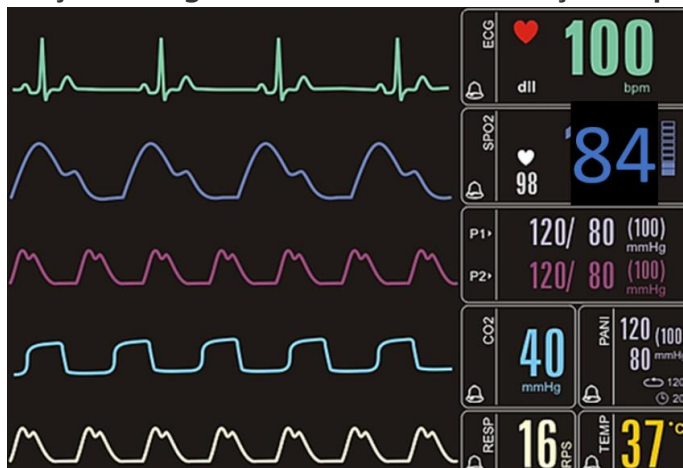
manter insulina venosa e iniciar infusão de glicose  
suspender insulina venosa e iniciar esquema subcutâneo regular  
suspender insulina venosa e iniciar esquema subcutâneo de acordo com a glicemia capilar associado a hipoglicemiante oral  
manter insulina venosa e aguardar normalização da glicemia para iniciar aporte calórico

Prova objetiva - 10/12/2023  
**ESTÁGIO ACADÊMICO**  
**MEDICINA INTENSIVA / RJ 2024**

**14. Mulher, 29 anos, portadora de asma. Relata que estava fazendo uma trilha quando sentiu um incomodo na região anterior da perna direita. Ao exame físico encontra-se com lesão puntiforme, edema e rubor no local. Enquanto você termina o seu exame físico a paciente relata mal-estar, náuseas e apresenta episódio de êmese. Ela está bastante ansiosa e apresenta dificuldade para respirar. A melhor conduta neste momento é:**

- adrenalina 0,5mg via subcutânea
- metilprednisolona 62,5mg intravenoso
- difenidrina 50mg intravenoso
- clonazepam 2,5mg sublingual

**15. Após realizar intubação orotraqueal em um paciente, o mesmo permanece com a saturação arterial de oxigênio baixa, sendo levantada a hipótese de intubação esofageana. Essa é a monitorização do paciente:**



**Diante dessas informações a melhor conduta é:**

- manter o tubo orotraqueal pois há evidência de que o mesmo está adequadamente posicionado
- introduzir mais o tubo orotraqueal e realizar nova laringoscopia para certificar o posicionamento correto do tubo
- retirar o tubo orotraqueal imediatamente e passar máscara laríngea para assegurar a via aérea
- retirar o tubo orotraqueal imediatamente, reiniciar ventilação máscara AMBU e se preparar para nova tentativa de intubação orotraqueal

**16. São considerados preditores de uma via aérea difícil:**

- abertura oral correspondente a menos de 2 dedos, palato mole não visível, presença de barba e IMC>26
- abertura oral correspondente a 2 dedos e meio, pilares amigdalianos visíveis, salivação excessiva e IMC<26

## **ESTÁGIO ACADÊMICO**

### **MEDICINA INTENSIVA / RJ 2024**

abertura oral correspondente a 3 dedos, pilares amigdalianos visíveis, história de radiação cervical e voz abafada

abertura oral correspondente a 3 dedos, palato mole e base da úvula não visíveis, intubação prévia e colar cervical

**17. Homem, 68 anos, 75kg, diabético tipo 2, dá entrada na emergência com queixa de febre e tosse há 24 horas. Exame físico: Tax 38,5°C, FC 100bpm, FR 22irpm, SatO2 98%, PA: 125x62mmHg. Encontra-se lúcido e orientado. A radiografia de tórax mostra uma condensação em base pulmonar direita. Evolui com hipotensão e sonolência. Imediatamente você solicita que seja administrado 500ml de ringer lactato em 20 minutos enquanto punciona um acesso venoso profundo. Após a administração do ringer, há discreta melhora da sonolência e a pressão arterial = 80x40mmHg. De acordo com a *Campanha de Sobrevivência a Sepsis*, a melhor conduta neste momento além de manter a reposição volêmica é iniciar:**

**noradrenalina**

adrenalina

hidrocortisona

dobutamina

**18. Homem, 68 anos, diabético tipo 2, dá entrada na emergência com queixa de febre e tosse há 24 horas. Ao exame apresenta Tax 38,5°C, FC 100bpm, FR 24irpm, sat 98%, PA: 125x62mmHg. Lactato 1,8mmol/L. Encontra-se desorientado. A radiografia de tórax mostra uma condensação em base pulmonar direita. Trata-se de:**

**sepsis pulmonar**

choque séptico pulmonar

Síndrome da Angústia Respiratória do Aguda de origem pulmonar

pneumonia de baixo risco

**19. Homem, 50 anos apresenta parada cardiorrespiratória em fibrilação ventricular. Após manobras de ressuscitação cardiopulmonar apresenta reversão para ritmo sinusal e não desperta. Depois de assegurar via aérea adequada e estabilidade hemodinâmica a conduta para minimizar lesão cerebral deve ser:**

**controle ativo da temperatura com objetivo de temperatura central de 36°C**

realização de Eletroencefalograma de urgência para identificar atividade cerebral

início de anticonvulsivantes para prevenção de status epilético não convulsivo pós PCR

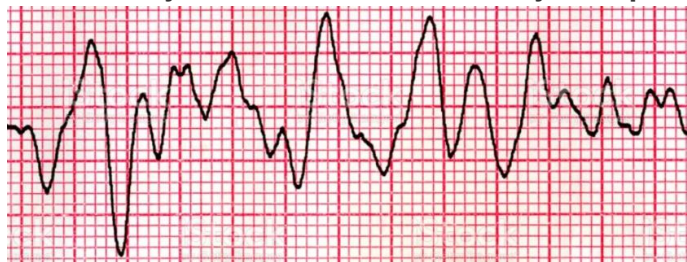

Prova objetiva - 10/12/2023

## **ESTÁGIO ACADÊMICO** **MEDICINA INTENSIVA / RJ 2024**

controle da pressão intracraniana para garantir a pressão de perfusão cerebral

- 20. Você está de plantão no setor de emergência e é chamado pela enfermeira da sala vermelha para atender uma parada cardiorrespiratória. Ao chegar você encontra o traçado abaixo na monitorização do paciente:**



**O fisioterapeuta está montando o AMBU com oxigênio e o técnico de enfermagem inicia a massagem cardíaca. A sua conduta imediata é:**  
**realizar desfibrilação cardíaca com retorno da massagem cardíaca em seguida**  
administrar atropina imediatamente seguido de 20ml de soro  
proceder intubação orotraqueal imediatamente para garantir oxigenação adequada  
buscar a causa mais provável e estabelecer tratamento medicamentoso direcionado

## **ESTÁGIO ACADÊMICO** **MEDICINA INTENSIVA / RJ 2024**

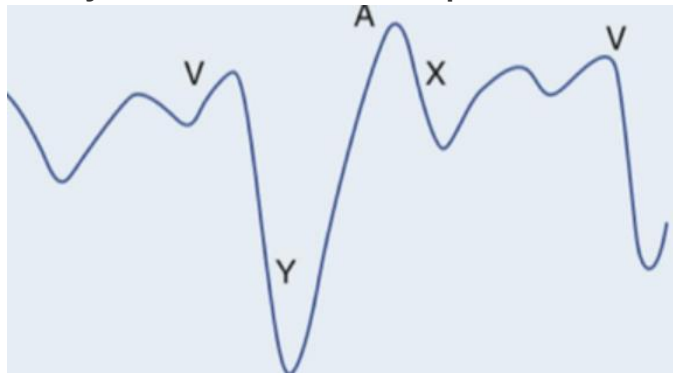
### CARDIOLOGIA

**21. São contraindicações absolutas ao uso do trombolítico no infarto agudo do miocárdio com supra de ST:**

**história prévia de hemorragia intracraniana e hipertensão arterial não controlada, com PAS>180mmHg**

sangramento ativo e alergia a iodo  
gravidez e ressuscitação cardiopulmonar  
idade avançada e AVE isquêmico prévio

**22. A imagem abaixo corresponde a onda de pulso venoso jugular de um paciente jovem com história de dispneia.**



**Dentre as alternativas a seguir, assinale a correta:**

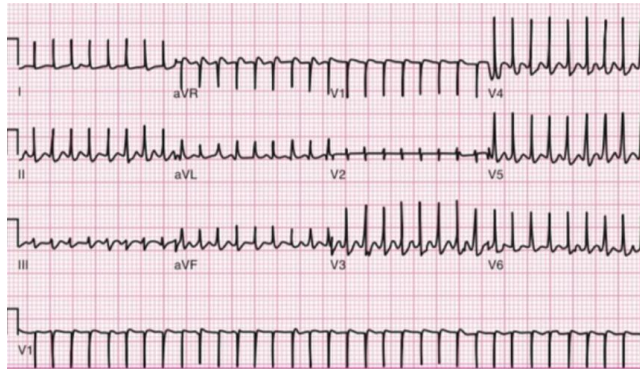
**durante a ausculta cardíaca pode-se ouvir, no pico do descenso Y, um estalido protodiastólico conhecido como Knock pericárdico**

a onda Y proeminente sugere tamponamento cardíaco e o tratamento cirúrgico com pericardiocentese é necessário

a onda A está aumentada e indica que o paciente tem fibrilação atrial  
o descenso X corresponde a abertura da válvula tricúspide e sua redução de amplitude é causada pela redução do enchimento ventricular como na estenose tricúspide

**23. Paciente de 28 anos, sem comorbidades, procura atendimento de urgência com taquicardia e palpitações. Ao examiná-la você percebe que apesar de ansiosa encontra-se lúcida, orientada e bem perfundida, com PA= 145x89mmHg e FC= 160bpm. Apresenta o seguinte ECG:**

## ESTÁGIO ACADÊMICO MEDICINA INTENSIVA / RJ 2024

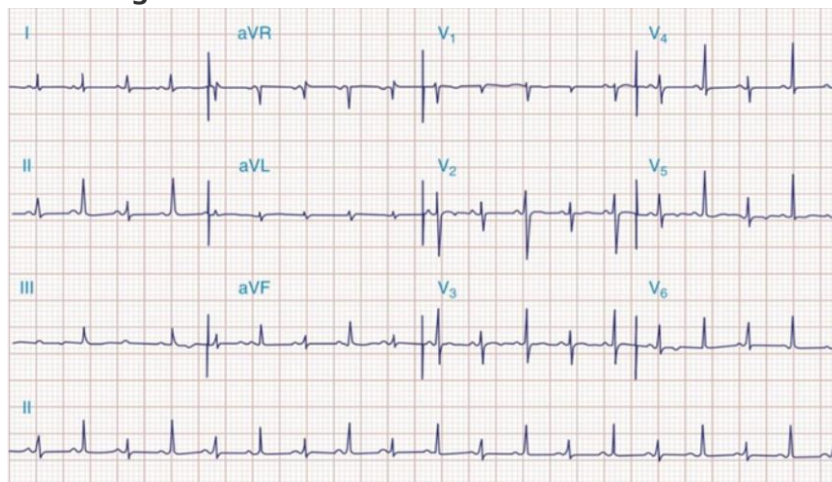


**A conduta mais adequada, neste caso, é:**

**manobra vagal e caso refratária administrar adenosina**

cardioversão seguida por ablação ainda durante a internação  
ataque e manutenção de amiodarona  
metoprolol venoso

- 24. Paciente em pós-operatório tardio de cirurgia de revascularização miocárdica evolui com hipotensão e dispneia. Durante avaliação clínica realiza eletrocardiograma abaixo:**



**Assinale a alternativa correta sobre o achado eletrocardiográfico e o diagnóstico mais provável:**

**alternância elétrica, tamponamento cardíaco**

infarto agudo do miocárdio sem supra de ST, angioplastia primária  
fibrilação atrial, anticoagulação com anticoagulantes orais diretos  
pré excitação ventricular, ablação

## **ESTÁGIO ACADÊMICO** **MEDICINA INTENSIVA / RJ 2024**

**25. São causas de hipertensão arterial pulmonar:**

**insuficiência cardíaca esquerda, tromboembolismo pulmonar crônico e esquistossomose**

DPOC, sarcoidose e aneurisma de aorta

HIV, hipertrigliceridemia e esclerodermia

hipertensão portopulmonar, aterosclerose e Comunicação interatrial

**26. Homem, 75 anos, com hipertensão arterial, doença coronariana com revascularização miocárdica há 10 anos, chega em seu consultório com dispneia progressiva, ortopneia, dispneia paroxística noturna e edema de membros inferiores. Exame físico: PA= 124x76mmHg, FC= 88bpm, ausculta pulmonar com estertores em bases e edema ++/4 em membros inferiores. Ecocardiograma transtorácico com Fração de ejeção de 35%.**

**A terapia medicamentosa que apresenta maior benefício quanto a redução de mortalidade, neste caso, é:**

**enalapril, bisoprolol e espirolactona**

atenolol, losartana e hidroclorotiazida

tartarato de metoprolol, anlodipino e furosemida

valsartana, trimetazidina e ivabradina

**27. Homem, 65 anos, hipertenso e tabagista, apresenta dor torácica de forte intensidade com início há 15 minutos, com irradiação para região interescapular. Eletrocardiograma (ECG) sem alterações sugestivas de isquemia aguda. Sinais vitais: PA= 220x160mmHg e FC= 120bpm. O paciente é encaminhado para realização de angiotomografia de tórax que evidencia dissecção aórtica iniciada antes da emergência do tronco braquiocefálico. As condutas mais corretas nesse caso são:**

**redução da frequência cardíaca com beta bloqueadores parenterais com alvo de manter a frequência cardíaca próximo a 60bpm e encaminhar para cirurgia cardíaca**

redução da pressão arterial com nitroprussiato de sódio com alvo de manter PA sistólica próximo a 160mmHg e iniciar antimicrobiano de amplo espectro na primeira hora

início de bloqueador de canal de cálcio e correção cirúrgica de emergência por se tratar de dissecção tipo B de Stanford

início de nitroprussiato de sódio com alvo de manter PA sistólica próximo a 120mmHg e uso de trombolítico por se tratar de dissecção tipo A de Stanford

## **ESTÁGIO ACADÊMICO** **MEDICINA INTENSIVA / RJ 2024**

**28. Em relação ao Tromboembolismo pulmonar é CORRETO afirmar que:**

**estase venosa, hipercoagulabilidade e injúria endotelial, são os eventos fisiopatológicos iniciais**

obesidade, diabetes, trombocitopenia, trauma e cirurgia são fatores de risco  
síncope, hipotensão e cianose contraindicam a fibrinólise

o uso de heparina de baixo peso molecular necessita de controle laboratorial para ajuste de tempo de tromboplastina parcial ativado

**29. Homem, 85 anos, hipertenso e diabético, apresenta episódio de síncope.**

**Exame físico: lúcido e orientado, sem déficits neurológicos, FR= 18ipm e SatO2= 98%, perfusão periférica preservada, PA =122x98mmHg e FC =88bpm.**

**Presença de sopro sistólico de ejeção melhor audível no segundo espaço intercostal direito +++/6 com irradiação para pescoço. Sobre essa valvopatia é CORRETO afirmar que:**

**doença valvar congênita, calcificação degenerativa, febre reumática e radiação são as causas mais frequentes**

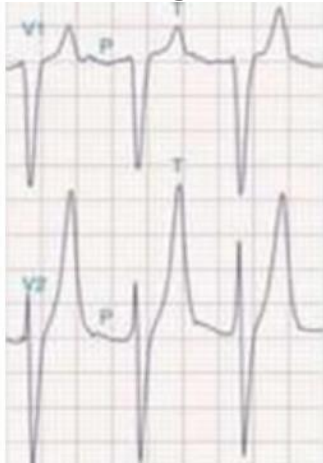
os sintomas iniciais são dispneia, ortopneia e dispneia paroxística noturna

a avaliação do pulso arterial carotídeo evidencia uma elevação lenta e

prolongada, também conhecido como pulso dicrótico

a fibrilação atrial é o achado mais comum no eletrocardiograma

**30. O distúrbio metabólico mais comumente associado a alteração eletrocardiográfica abaixo é:**



**hipercalemia**

hipercalcemia

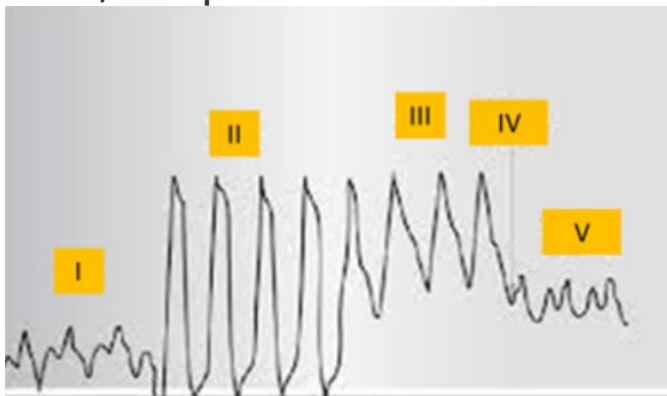
hipocalemia

hipocalcemia

## ESTÁGIO ACADÊMICO MEDICINA INTENSIVA / RJ 2024

### MEDICINA INTENSIVA

- 31. A correlação CORRETA entre a patologia e os parâmetros esperados na monitorização hemodinâmica obtida pela passagem do cateter de artéria pulmonar é: (PVC= pressão venosa central; PAP = pressão de artéria pulmonar, POAP = pressão de oclusão de artéria pulmonar; RVS = resistência vascular sistêmica)**
- tromboembolismo pulmonar: PVC alta, PAP alta, POAP normal ou baixa e RVS alta  
choque hipovolêmico: PVC baixa, PAP alta, POAP baixa e RVS baixa  
choque cardiogênico: PVC alta, PAP alta, POAP alta e RVS baixa  
tamponamento cardíaco: PVC alta, PAP normal ou alta, POAP baixa e RVS alta
- 32. Mulher, 55 anos, em investigação clínica devido a perda de peso apesar de manter o apetite e alteração do hábito intestinal, dá entrada na emergência com queixa de fraqueza, palpitação e diarreia. Mantém bom volume urinário. Exame físico: inquieta, emagrecida, FC= 120bpm, febril e com episódio de vômitos. Ao monitor, apresenta taquicardia supraventricular que é revertida com manobra vagal. Em relação a principal hipótese diagnóstica recomenda-se dosar:**
- hormônio tireoidiano e iniciar tratamento com propranolol e propiltiouracil  
hormônio tireoidiano e iniciar tratamento com hidrocortisona e levotiroxina  
metanefrinas plasmáticas livres e iniciar tratamento com metoprolol  
cortisol sérico e iniciar tratamento com espironolactona
- 33. Considerando os critérios de KDIGO e RIFLE, são considerados critérios para injúria renal aguda na Unidade de Terapia Intensiva:**
- aumento da creatinina sérica 1.5 vezes e débito urinário < 0.5ml/Kg/h por 6 horas  
aumento da ureia sérica 2 vezes e presença de acidose metabólica  
aumento do ácido úrico 3 vezes e anúria por 2 horas  
aumento dos níveis séricos de potássio e oligúria por 4 horas
- 34. Na passagem do cateter de artéria pulmonar, os pontos sinalizados na figura abaixo, correspondem a:**



## ESTÁGIO ACADÊMICO MEDICINA INTENSIVA / RJ 2024

II. ventrículo direito; IV. insuflação do balonete e V. pressão oclusão artéria pulmonar

I. átrio direito; III. ventrículo direito e V. veia cava inferior

II. veia cava inferior; III. artéria pulmonar e IV. ponto de abertura da válvula pulmonar

I. veia cava superior; IV insuflação do balonete e V. pressão de abertura da artéria pulmonar

**35. Em relação a curva de pressão x tempo na ventilação mecânica em modo volume controlado (VCV), nomeie as pressões a, b e c, da figura abaixo:**



Figura: Curva Pressão x Tempo em VCV

a: pressão de pico/ b: Pressao de plateau/ c: PEEP

a: pressão resistiva/ b: pressão alveolar/ c: PEEP

a: pressão de pico/ b: pressão transpulmonar/ c: pressão de pausa expiratória

a: pressão de plateau/ b: pressão de pico / c: pressão pleural

**36. São considerados sinais de gatilho para avaliação de cuidado paliativo dentro da terapia intensiva:**

demência em estágio avançado, status epileticus pós parada cardíaca e hemorragia intracerebral com necessidade de ventilação mecânica

neoplasia estágio 4, Doença pulmonar obstrutiva crônica GOLD 3 e insuficiência cardíaca com mais de 10 anos de acompanhamento

parada cardíaca extra hospitalar, idade maior que 80 anos e hemorragia subaracnóidea com progressão para vasoespasmo cerebral

estado de mal convulsivo, demência avançada e dose de noradrenalina maior do

que 0,6mcg/kg/min por mais de uma hora

**37. Homem, 30 anos, obeso (peso real 150kg e peso predito 80kg), sem outras comorbidades, interna no CTI com pneumonia comunitária grave. Sedado, intubado e bem adaptado a ventilação mecânica. Apresenta os seguintes parâmetros da ventilação mecânica:**

## ESTÁGIO ACADÊMICO MEDICINA INTENSIVA / RJ 2024

Parâmetro	Valor
PCV	22
PEEP	12
Volume corrente (VC)	800ml
FR	24
FiO2	50%
I:E	1:2

**Ao realizar pausa inspiratória, a medida da Pplateau foi de 33 cmH2O.**

**Sobre o risco de lesão pulmonar induzida pela ventilação mecânica (VILI) pode-se afirmar que:**

**é alto, pois a Pplateau é >30cmH2O e o VC > 6ml/kg de peso predito**

é baixo, pois o VC é de 10ml/kg de peso predito e a Ppico<35cmH2

é alto, pois a FR >20irpm e a FIO2 >40%

é baixo, pois o VC < 6ml/kg do peso real e Pplateau < 35cmH2O

**38. Paciente sem comorbidades, é admitida no CTI em pós operatório imediato de cirurgia eletiva, ainda intubada e em ventilação mecânica. Na passagem do caso o anestesista relata dificuldade na intubação orotraqueal pela apresentação de rigidez muscular e contração de masseter após a administração de succinilcolina. Na ficha anestésica há registro de que durante todo o procedimento a paciente apresentou sinais vitais normais, porém ETCO2 elevada na capnografia. Exame físico: sedada, FC= 125bpm, FR= 20irpm, Tax =38,9°C e PA =90x45mmHg. A principal hipótese diagnóstica e a melhor conduta, respectivamente, são:**

**hipertemia maligna e dantroleno**

sepsis, reposição volêmica e início de antibiótico

atelectasia maciça e ajuste da ventilação mecânica

tromboembolismo pulmonar e trombolítico

**39. Paciente internado por hemorragia subaracnóidea, Fisher 4, em ventilação mecânica, apresenta hiponatremia e poliúria. A osmolaridade plasmática é= 150 mOsm/kg (normal= 275 a 290 mOsm/Kg), osmolaridade urinária= 155mOsm/kg e o Na urinário = 30mEq/L. Não há sinal de hipovolemia. O diagnóstico mais provável é:**

**secreção inapropriada de hormônio antidiurético**

síndrome perdedora de sal

uso abusivo de diurético

hipoperfusão renal



AVISO:

A ordem das questões apresentada neste PDF é para fins de publicação e pedidos de recurso quanto ao gabarito e não representa necessariamente a ordem em que o candidato visualizou em sua prova.

Prova objetiva - 10/12/2023

## **ESTÁGIO ACADÊMICO**

### **MEDICINA INTENSIVA / RJ 2024**

**40. Paciente internado na terapia intensiva apresenta potássio sérico = 2,9mEq/L. Mesmo após reposição do eletrólito, o potássio sérico permanece = 3,0 mEq/L. Não há relato de diarreia ou vômito nas últimas 24h. O distúrbio hidroeletrolítico que pode ser responsável pela manutenção da hipocalcemia é:**

**hipomagneemia**

hipofosfatemia

hiponatremia

hipocalcemia