

**PROVA DE RESIDÊNCIA MÉDICA IDOR AL 2024
HOSPITAL MEMORIAL ARTHUR RAMOS
PRÉ REQUISITO CIRURGIA GERAL
(Cirurgia Vascul)**

O suporte nutricional no paciente com pancreatite aguda leve, deve ser preferencialmente:

oral com dieta hipolipídica em pacientes sem dor abdominal

enteral pós-pilórica com dieta polimérica após 7 dias

enteral pós-pilórica com dieta oligomérica após 7 dias

parenteral tão logo haja estabilidade hemodinâmica

Paciente de 28 anos comparece à emergência com relato de estalo durante atividade sexual seguida de dor e detumescência peniana há 5 horas. Apresenta hematoma no local e região escrotal e discreto desvio peniano. É correto afirmar que:

Diante da suspeita de trauma uretral associado, a avaliação da possível lesão pode ser feita por uretrrocistoscopia flexível no início do ato cirúrgico antes da sondagem

O diagnóstico deve ser confirmado por ultrassonografia com doppler associado a uretrrocistografia retrógrada

A lesão consiste na ruptura da túnica vascular com integridade da fásia de Buck

O desvio peniano ocorre para o lado da lesão, definindo a lateralidade da incisão (preferencialmente semicircunferencial)

Sobre os aneurismas de aorta abdominal (AAA), é CORRETO afirmar que:

Homem de 70 anos, tabagista, tem indicação de screening com ultrassonografia

A avaliação de endoleaks após tratamento endovascular segue parâmetro clínico, que guia necessidade de aprofundar investigação com exame de imagem (tomografia ou ultrassonografia doppler)

Homens com AAA assintomáticos até 6,5cm tem indicação de conduta conservadora

O exame de escolha para acompanhamento de AAA é a tomografia computadorizada

Sobre a cicatrização anormal de feridas é CORRETO afirmar que:

A cicatriz hipertrófica representa um fenótipo hiperproliferativo reversível, que tende a regredir após a remoção dos estímulos que favoreceram ao seu surgimento

O surgimento de quelóide está associado à infecção, braquiterapia local, uso de glicocorticoides, desnutrição e tensão local

Na cicatriz hipertrófica e no quelóide há um aumento do turn-over de colágeno com rápida degradação, porém de forma desorganizada

Curativos de silicone tem efeito se aplicados imediatamente ao final do procedimento, garantindo menor evaporação e maior proteção à ferida operatória

Sobre os carcinomas escamosos da cavidade oral, é CORRETO afirmar que:

Para casos cN0 e profundidade de invasão de 8mm, deve ser realizado esvaziamento supraomoióideo seletivo (I a III) ipsilateral

Lesões com profundidade de invasão até 6mm, via de regra, não necessitam de esvaziamento cervical

Diante de suspeita, deve ser dada prioridade para biópsia excisional com margens livres

A quimioterapia adjuvante é indicada caso se confirme linfonodo cervical positivo

Paciente retorna em consulta 5 dias após tireoidectomia evoluindo com rouquidão. Entre as opções abaixo, a origem mais provável desta queixa é:

Lesão do Nervo laríngeo recorrente direito

Lesão do Nervo laríngeo recorrente bilateral

Lesão do Ramo externo do nervo laríngeo superior

Lesão do Nervo laríngeo não recorrente esquerdo

Paciente de 60 anos, sexo masculino, esteve internado em unidade de terapia intensiva por 2 meses com longo período de ventilação mecânica, inicialmente com tubo orotraqueal e, em seguida, traqueostomia. Durante a reabilitação, começou a cursar com dispneia. É CORRETO afirmar que:

O tratamento padrão para estenose traqueal benigna é a ressecção do segmento acometido com anastomose termino-terminal

As lesões associadas à traqueostomia habitualmente estão localizadas na parede posterior da traqueia torácica

O uso de cuffs de alto volume e baixa pressão está associado ao surgimento de estenoses circunferenciais

Os sintomas associados a estenoses traqueais benignas (por tubo orotraqueal ou traqueostomia) surgem em até 2 semanas após a extubação

Sobre a condução do câncer de pulmão não-pequenas células é correto afirmar que:

A lobectomia anatômica com linfadenectomia mediastinal é o procedimento de escolha para tumores confinados a um lobo

Invasão da traqueia, parede torácica ou corpos vertebrais configuram critérios de irresssecabilidade

A ressecção em cunha é melhor opção de tratamento para tumores periféricos com baixa atividade no PET

A presença de derrame pleural associado é uma contra-indicação para ressecção

Paciente com 23 dias de vida apresenta icterícia e fezes esbranquiçadas. Pediatra solicitou novos exames de sangue, identificando bilirrubina total de 9mg/dl e direta de 5mg/dl. Considerando a principal suspeita diagnóstica, é correto afirmar que:

Os achados ultrassonográficos mais habituais são vesícula biliar ausente ou atrófica, sem dilatação de vias biliares intra-hepática

A realização de biópsia hepática é contra-indicada pelo alto risco e possibilidade de diagnóstico por métodos menos invasivos

A correção cirúrgica com hepatoportoenterostomia de Kasai deve ser realizada entre 3 e 6 meses para combinar maior segurança do intraoperatório com bons resultados de médio/longo prazo

A cintilografia hepatobiliar (DISIDA) tem alta especificidade, com imagem característica de excreção do contraste para dentro do intestino favorecendo o diagnóstico

Sobre os princípios e técnicas relacionados à cateterização urinária, é correto afirmar que:

As contra-indicações absolutas para cateterização uretral são a suspeita ou diagnóstico confirmado de lesão uretral

Diante da suspeita de obstrução prostática, deve-se utilizar sonda com diâmetro máximo de 14 Fr para evitar um falso trajeto

Na sondagem em pacientes do sexo masculino, o retorno de urina é o sinal que indica o momento de insuflar o cuff

Em caso de hematúria, habitualmente se utiliza um cateter duplo lúmen para facilitar a retirada de coágulos com irrigações intermitentes

Paciente do sexo masculino, 15 anos, comparece ao pronto socorro com dor testicular há 5 horas. Refere vida sexual ativa. Ao exame: dor à palpação em testículo esquerdo, sem melhora com a elevação do mesmo, reflexo cremastérico diminuído. Exame de urina (urina tipo 1) colhido, ainda sem resultado. Nega febre, disúria e urgência miccional. É correto afirmar que:

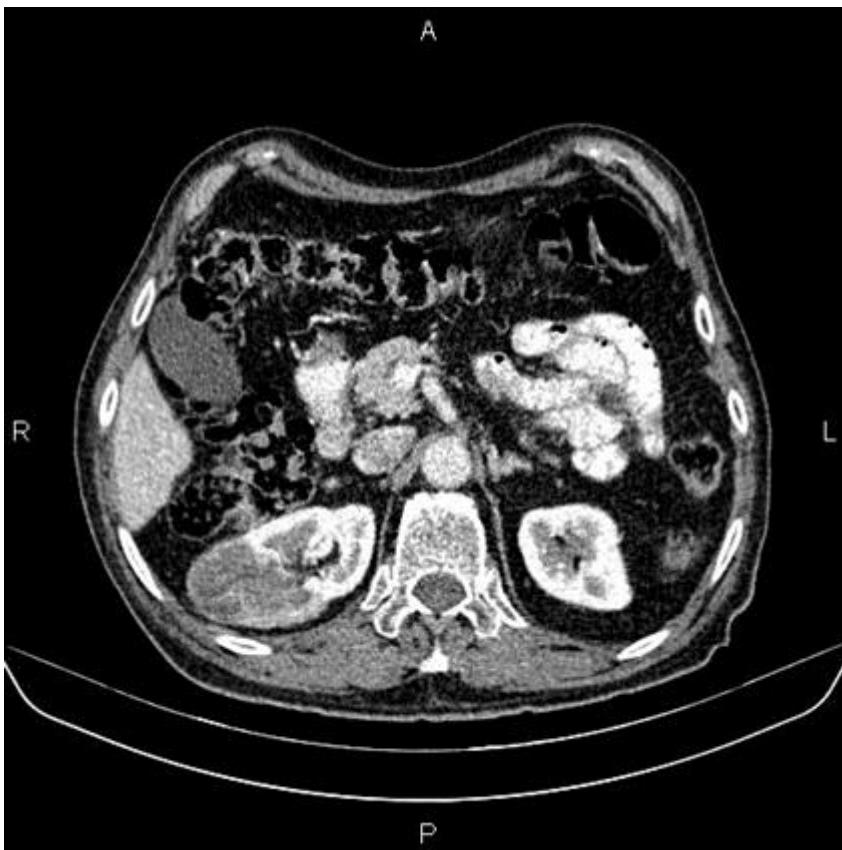O paciente deve realizar ultrassonografia com doppler testicular – caso não disponível imediatamente, ser encaminhado para centro cirúrgico para abordagem de emergência

O tratamento com antibioticoterapia e expansão volêmica deve ser instituído em até 1 hora da admissão, sem necessidade de aguardar o resultado da análise da amostra de urina

A tomografia computadorizada contrastada é o exame de escolha para elucidação diagnóstica

Sendo necessária a abordagem cirúrgica, a exploração contralateral é facultativa, devendo ser realizada após finalizada fixação do lado suspeito

Paciente de 62 anos, sexo feminino, sem comorbidades, realizou exame de rotina e identificou cisto renal. Em seguida, realizou tomografia computadorizada apresentada:



É correto afirmar que:

Trata-se de cisto Bosniak IV, risco de malignidade acima de 90%, com indicação de tratamento cirúrgico

Trata-se de cisto Bosniak III, sem septações, com indicação de biópsia

Trata-se de cisto Bosniak IIF, com risco de malignidade de 5%, com indicação de acompanhamento radiológico

Trata-se de cisto Bosniak II, com paredes finas, sem indicação de seguimento específico

Sobre o uso de supressores da acidez gástrica e profilaxia de úlcera de stress na terapia intensiva é correto afirmar que:

A supressão ácida pode levar a supercrescimento bacteriano gástrico e duodenal, além de aumento da taxa de sobrevivência de *Clostridioide difficile*

Ulcerações gástricas são identificadas em até 50% dos pacientes politraumatizados graves ou com hipotensão severa, com associação de sangramento clinicamente relevante na maioria destes (casos sem profilaxia)

Pacientes grandes queimados e portadores de neoplasia sólida tem indicação formal para profilaxia de úlcera de stress na terapia intensiva

A supressão da acidez gástrica está associada a menor taxa de pneumonia associada a ventilação mecânica

São estratégias de otimização de recuperação pós-operatória (ERAS - enhanced recovery after surgery) nas cirurgias colorretais:

Jejum pré-operatório de 2h para líquidos sem resíduos

Preparo mecânico de cólon de rotina para colectomias

Evitar antibioticoterapia oral quando for realizado preparo de cólon para cirurgias de reto

Adotar metas de volume no intraoperatório com balanço positivo entre 1.000 e 2.000 ml

Sobre o transplante intestinal, é correto afirmar que:

O desenvolvimento de doença hepática associada à nutrição parenteral (PNALD) configura uma das indicações de transplante multivisceral ou intestino-fígado

É esperado habitualmente o surgimento da síndrome do intestino curto (com ausência de autonomia intestinal) caso ocorra ressecção a partir de 40 a 50% do intestino nativo

Dependência de nutrição parenteral configura a indicação clínica mais frequente

É considerado um procedimento experimental, de exceção, ainda restrito à protocolos de pesquisa

Sobre os procedimentos de cirurgia bariátrica e metabólica, é correto afirmar que:

A infiltração de anestésico local nos sítios de passagem de trocarte está associada a melhor controle algico e redução do uso de opioides no pós-operatório

As fístulas da gastrectomia vertical, embora menos frequentes, tendem a ser mais graves do que no by-pass gástrico

Manter dieta líquida sem resíduos por 3 a 5 dias é uma rotina favorável para reduzir o risco de deiscência na gastrectomia vertical

As deiscências na gastrectomia vertical ocorrem na região distal, onde a vascularização é menos abundante

Paciente do sexo feminino, 35 anos, comparece em consulta com queixa de dor anal de forte intensidade ao evacuar (sensação de evacuar vidro), seguida de discreto sangramento durante higiene íntima. Sintomas há 2 semanas. Previamente constipada, sem outras comorbidades. Exame proctológico confirma a principal suspeita. É correto afirmar que:

O tratamento clínico combinado com toxina botulínica é uma alternativa com boa taxa de sucesso

O tratamento clínico inicial é baseado em banho de assento e evitar ingestão de fibras

A esfínterectomia lateral tem como princípio a secção do esfíncter externo visando relaxamento do músculo e a melhora da circulação sanguínea local

O uso de medicações tópicas está proscrito até haver cicatrização epitelial pelo risco de absorção

Paciente do sexo masculino, 50 anos, previamente acompanhado por retocolite ulcerativa, internado por diarreia e dor abdominal. Há 4 dias em unidade de terapia intensiva em uso de antibioticoterapia e corticosteroides, mantém quadro de dor e distensão abdominal, temperatura 38,3 °C, frequência cardíaca 125 bpm. Sem uso de drogas vasoativas. Hemoglobina 11,3 g/dl, 16.284 leucócitos/mm³, albumina 2,7 g/dl. É correto afirmar que:

Paciente apresenta megacolon tóxico e deve ser realizada colectomia subtotal com ileostomia terminal

Paciente apresenta colite fulminante e deve ser realizada colectomia subtotal com anastomose ileorretal

Paciente deve realizar tomografia computadorizada para avaliação de diâmetro cecal para confirmação de diagnóstico de megacolon tóxico e definição de conduta

Paciente apresenta megacolon tóxico e deve ser realizada proctocolectomia total com bolsa ileal e anastomose ileoanal

Paciente do sexo feminino, 48 anos, apresentando episódios recorrentes de fadiga, tremores, taquicardia e diaforese. Nota melhora após se alimentar. Realizou exame clínico confirmatório e tomografia com evidência de lesão hiperatenuante em fase arterial de 1,6 cm em corpo pancreático, a 5mm do ducto pancreático principal. Sobre o caso é correto afirmar que:

Deve ser realizada enucleação guiada por ultrassonografia intraoperatória

Deve ser realizada biópsia guiada por ecoendoscopia

Deve ser realizada ressecção anatômica (pancreatectomia corpocaudal) associada a linfadenectomia

Deve ser adotada conduta conservadora associada a tratamento clínico

Paciente do sexo masculino, 50 anos, em acompanhamento por quadro de pirose e azia, com melhora importante ao utilizar inibidor de bomba de prótons. Na endoscopia são notadas áreas de coloração vermelho-róseo circunferencial com linguetas em direção cefálica. É correto afirmar que:

A lesão pode ser controlada (clínica ou cirurgicamente), inclusive com perspectiva de regressão

A mucosa local na lesão provavelmente está substituída por epitélio escamoso simples

A confirmação diagnóstica vem da biópsia profunda do epicentro da lesão, estabelecendo base para tratamento neoadjuvante

A presença de displasia é o achado confirmatório da principal suspeita diagnóstica

Paciente do sexo masculino, 53 anos, em acompanhamento clínico, sem queixas, por cirrose decorrente de infecção por Vírus B. Exames mais recentes: creatinina 0,9 mg/dl, bilirrubina 1,3 mg/dl, plaquetas 160 mil/mm³, INR 1,0, albumina 3,3 g/dl. Realizou tomografia computadorizada com um novo nódulo com hipercaptação de contraste venoso na fase arterial e hipoatenuante na fase portal, de 3,4 cm em periferia de segmento III, sem ascite. É correto afirmar que trata-se de um:

Paciente com carcinoma hepatocelular e indicação de ressecção cirúrgica da lesão

Paciente com carcinoma hepatocelular e indicação de quimioembolização arterial (TACE)

Paciente com lesão de natureza indefinida e indicação de biópsia para confirmação do diagnóstico

Paciente com provável carcinoma hepatocelular e indicação de biópsia seguida de ablação percutânea

Sobre os pólipos da vesícula biliar é correto afirmar que:

Os únicos pólipos que abrigam potencial de malignidade são os adenomatosos

São raros, com prevalência entre 0,1 e 0,5% da população

Podem ser divididos entre pólipos verdadeiros (inflamatórios, hiperplásicos e adenomatosos) e pseudopólipos (colesterol)

Pólipos < 3cm e idade < 50 anos são preditores de benignidade

Paciente apresentando saída de fístula enterocutânea por região paramediana direita abdominal. São fatores de mau prognóstico para a cicatrização:

Trajeto <2 cm e exteriorização por ferida operatória

Trajeto não epitelizado e doença inflamatória intestinal associada

Origem no íleo e trajeto único

Desnutrição e origem no coto duodenal

Sobre a vascularização do estômago é correto afirmar que:

A extensa rede de anastomoses permite a ligadura de até 3 das 4 principais artérias sendo mantida a viabilidade do suprimento sanguíneo, caso as arcadas sejam preservadas

A artéria hepática esquerda aberrante tem origem na artéria gastroepiploica esquerda em 15 a 20% dos pacientes

A artéria hepática direita tem origem habitualmente do tronco celíaco

As veias gástricas direita e esquerda drenam para a veia mesentérica superior

Paciente, sexo feminino, 64 anos, comparece à emergência por hematoquezia. G4P4A0, último há 30 anos, todos partos normais. Notou sangramento intermitente às evacuações, indolor, além de discreto abaulamento no ânus, com necessidade de redução digital após evacuar. Exame proctológico: doença hemorroidária mista, maior componente interno, com prolapso à manobra de Valsalva, redutível ao toque. A conduta inicial proposta deve ser:

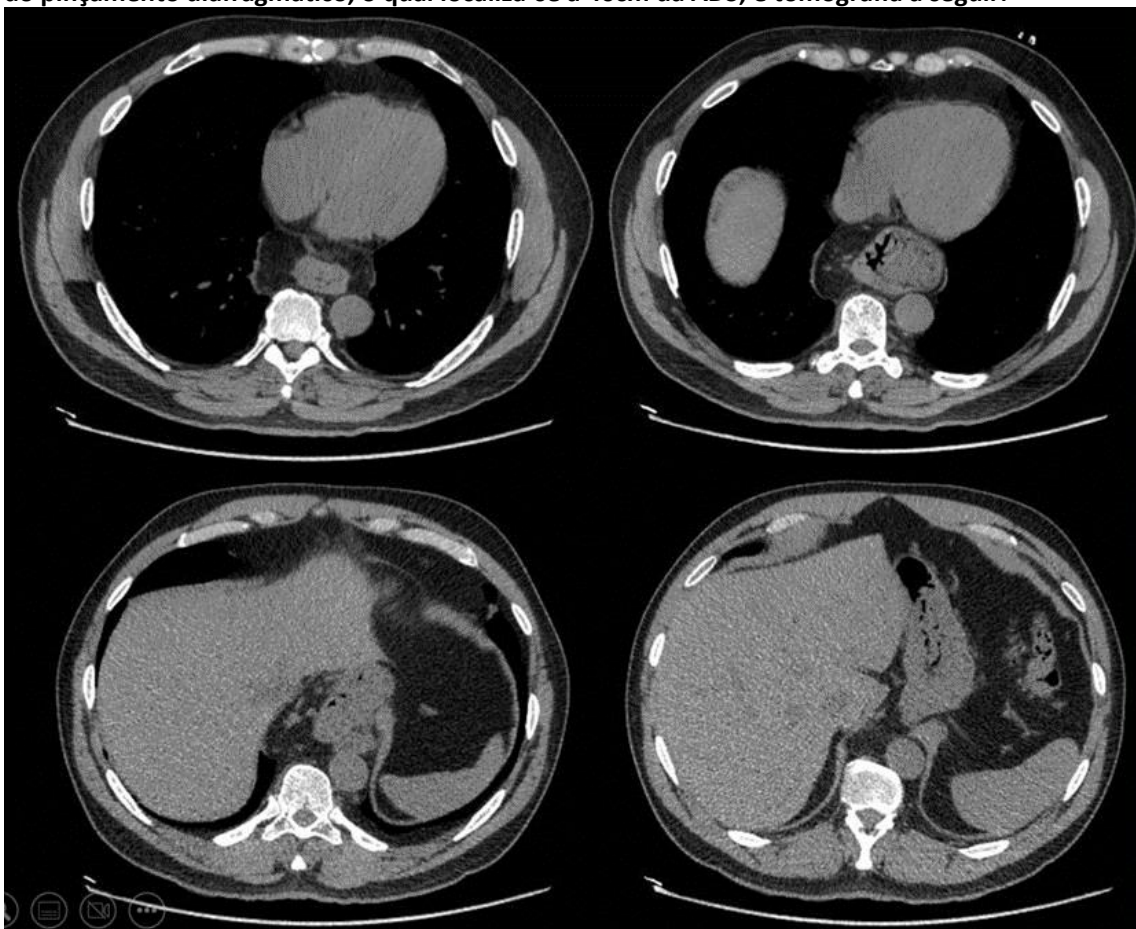
A realização de colonoscopia para afastar outras doenças associadas

O internamento para tratamento cirúrgico de urgência para conter o sangramento

O tratamento ambulatorial da doença hemorroidária por ligadura elástica para controlar o componente externo

A manutenção do tratamento clínico (dieta, hidratação, cuidados locais) para evitar cirurgia em doença mista cujo tratamento cirúrgico não é eficaz

Paciente, sexo feminino, 45 anos, busca atendimento ambulatorial. Refere pirose retroesternal há mais de 5 anos, com piora nos últimos meses, notando dificuldade para se alimentar, com necessidade de ingerir água para facilitar a deglutição. Apresentou ganho de peso recentemente – agora com IMC = 30. Realizou endoscopia digestiva alta: calibre e relevo mucoso normais, transição esôfago-gástrica situada a 32cm da arcada dentária superior (ADS), estando a cerca de 8 cm acima do pinçamento diafragmático, o qual localiza-se a 40cm da ADS; e tomografia a seguir:



Assinale alternativa que corresponde ao próximo passo na condução do caso:

Solicitar esofagomanometria

Indicar hiatoplastia com funduplicatura a Nissen

Indicar hiatoplastia com funduplicatura parcial (Toupet)

Solicitar estudo do esvaziamento esofágico por cintilografia

Paciente de 55 anos, acompanhado por doença do refluxo gastroesofágico há mais de 10 anos, busca atendimento por disfagia nos últimos 3 meses e perda ponderal (5 Kg). Traz exames: endoscopia digestiva alta que evidenciou lesão infiltrativa em esôfago distal de cerca de 5 cm, circunferencial e estendendo-se até próximo à transição esofagogástrica – biópsia indicando adenocarcinoma; tomografia computadorizada de tórax e abdome indicando linfonomegalia próxima à lesão e ausência de metástases à distância. A melhor opção de conduta é:

Tratamento neoadjuvante seguido de esofagectomia transtorácica

Esofagectomia subtotal trans-hiatal

Esofagectomia em 3 campos seguida de radioterapia adjuvante

Gastrectomia total com esofagectomia distal seguida de quimioterapia adjuvante

Paciente do sexo feminino, 66 anos de idade, submetida a Gastrectomia Total com Linfadenectomia upfront por neoplasia gástrica sem evidência de metástases à distância pelo estadiamento pré-operatório. Sem achados de implantes hepáticos/peritoneais durante a cirurgia. O relatório anatomopatológico indica: adenocarcinoma gástrico moderadamente diferenciado, com infiltração até a serosa, 8 linfonodos positivos para malignidade de 32 dissecados. Esse tumor deve ser classificado, conforme estadiamento TNM / AJCC 8ª Ed 2017, como:

T4a

T4b

T3

T2

Paciente submetido a gastrectomia subtotal D2 por adenocarcinoma gástrico. Sobre a cadeia linfonodal 12a, é correto afirmar que:

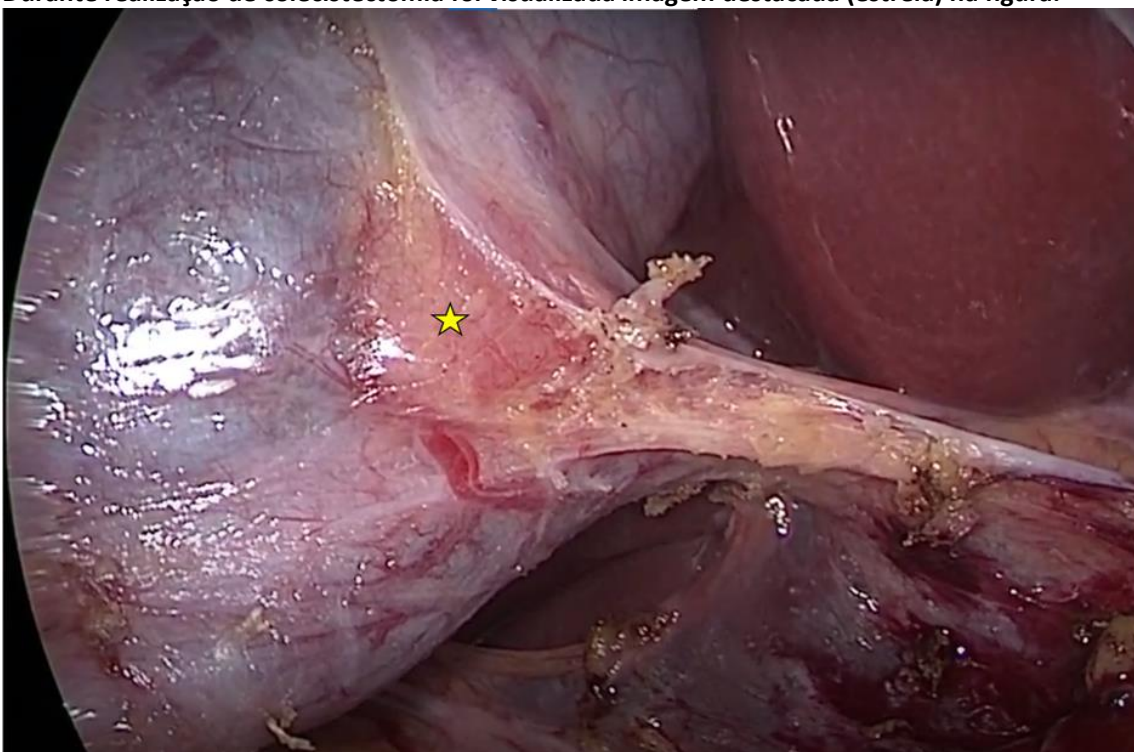
Se refere aos linfonodos no ligamento hepatoduodenal, anteromedial à artéria hepática-própria, e está incluída na linfadenectomia D2

Se refere aos linfonodos na região anterior à artéria hepática-comum, e não está incluída na linfadenectomia D2

Se refere aos linfonodos na região anterior à artéria hepática-comum, e está incluída na linfadenectomia D2

Se refere aos linfonodos retropancreáticos, anterior à artéria mesentérica-superior, e não está incluída na linfadenectomia D2

Durante realização de colecistectomia foi visualizada imagem destacada (estrela) na figura:



É correto afirmar que:

Trata-se de linfonodo habitualmente localizado sobre a artéria cística, sendo útil para auxiliar em sua localização

Trata-se de linfonodo habitualmente localizado medial ao ducto cístico, sendo útil para evitar lesões da via biliar principal

Trata-se de lesão indeterminada da parede da vesícula biliar, sendo necessário ressecção em bloco e envio para confirmação histológica

Trata-se de linfonodo (de Mascagni), que define o limite inferior do triângulo de Calot

Paciente do sexo masculino, 65 anos, ex-etilista, acompanhado por quadro de dor abdominal crônica associada à alimentação há 10 anos, progressiva. Passou a apresentar também descontrole glicêmico e faz uso de pancreatina para controle de esteatorreia. Segue com dor mal controlada. Imagens demonstram ducto pancreático principal com 9mm, em cadeia de lagos ("chain of lakes"). A melhor conduta é:

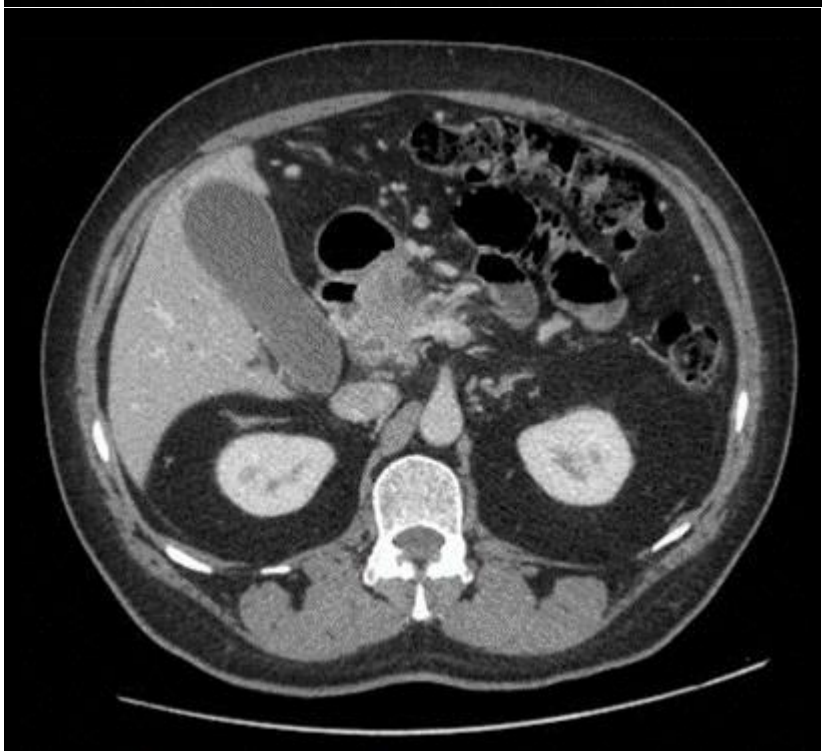
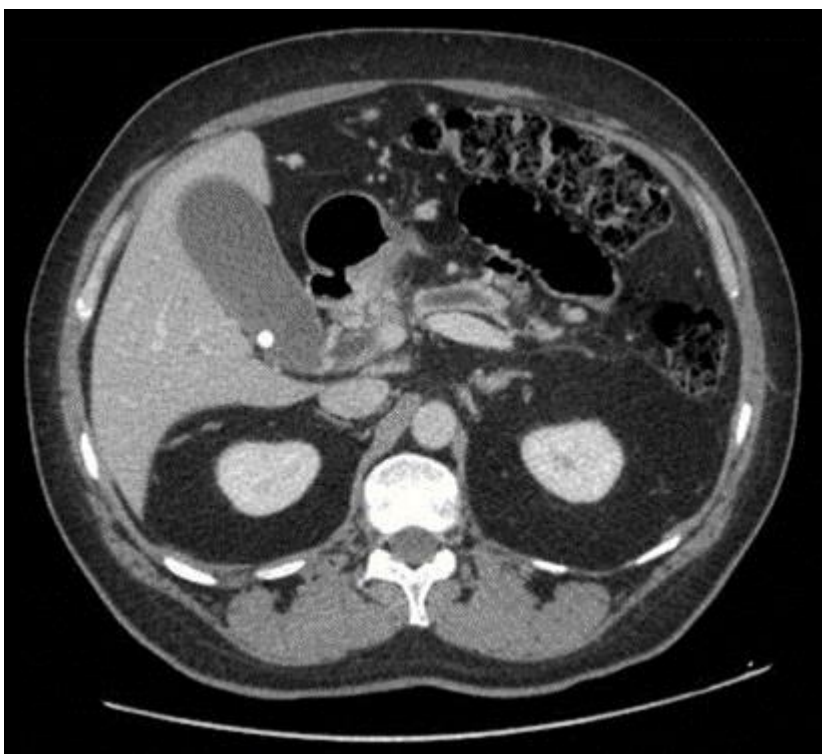
Pancreatojejunostomia lateral (Puestow modificado)

Ecoendoscopia para confirmar suspeita de malignidade

Pancreatoduodenectomia

Pancreatectomia total

Paciente do sexo masculino, 65 anos, comparece à emergência por quadro de prurido intenso. Refere que notou pele mais amarelada e urina escura. Tem história prévia de colelitíase. Realizou exames com bilirrubina total de 9 mg/dl à custa de direta. Perda ponderal de 2 kg nos últimos 3 meses. Realizou USG que evidenciou dilatação de vias biliares, vesícula hiper-distendida, paredes finas, com cálculos não impactados em seu interior. Tomografia computadorizada realizada



Sobre o caso é correto afirmar que:

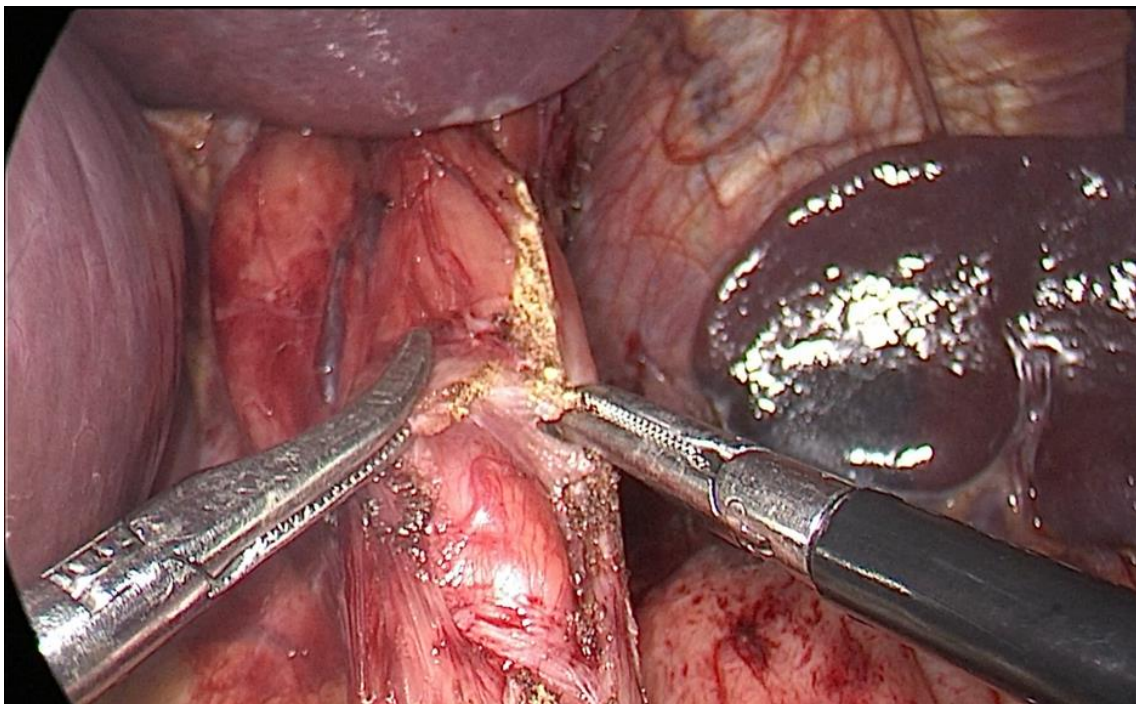
Trata-se de imagem em fase portal com lesão hipovascular em cabeça do pâncreas, afilamento de junção esplenomesentérica e tronco portal, sugestiva de adenocarcinoma com indicação de biópsia e tratamento neoadjuvante

Trata-se de imagem em fase arterial com lesão periampular localizada, ducto pancreático não caracterizado, sugestiva de adenocarcinoma com indicação de tratamento cirúrgico upfront

Trata-se de imagem não contrastada sem evidência de fator extrínseco obstrutivo, sugestiva de coledocolitíase, com indicação de colangiopancreatografia retrógrada endoscópica (CPRE) para retirada do cálculo seguida de colecistectomia

Trata-se de imagem em fase venosa com lesão hipervascular periampular, sem dilatação de ducto pancreático, sugestiva de tumor neuroendócrino e com indicação de tratamento sistêmico

Paciente do sexo masculino, 50 anos, com disfagia progressiva ao longo de 4 anos. Após investigação complementar, optado por tratamento cirúrgico. Sobre a etapa do procedimento demonstrada



é correto afirmar que:

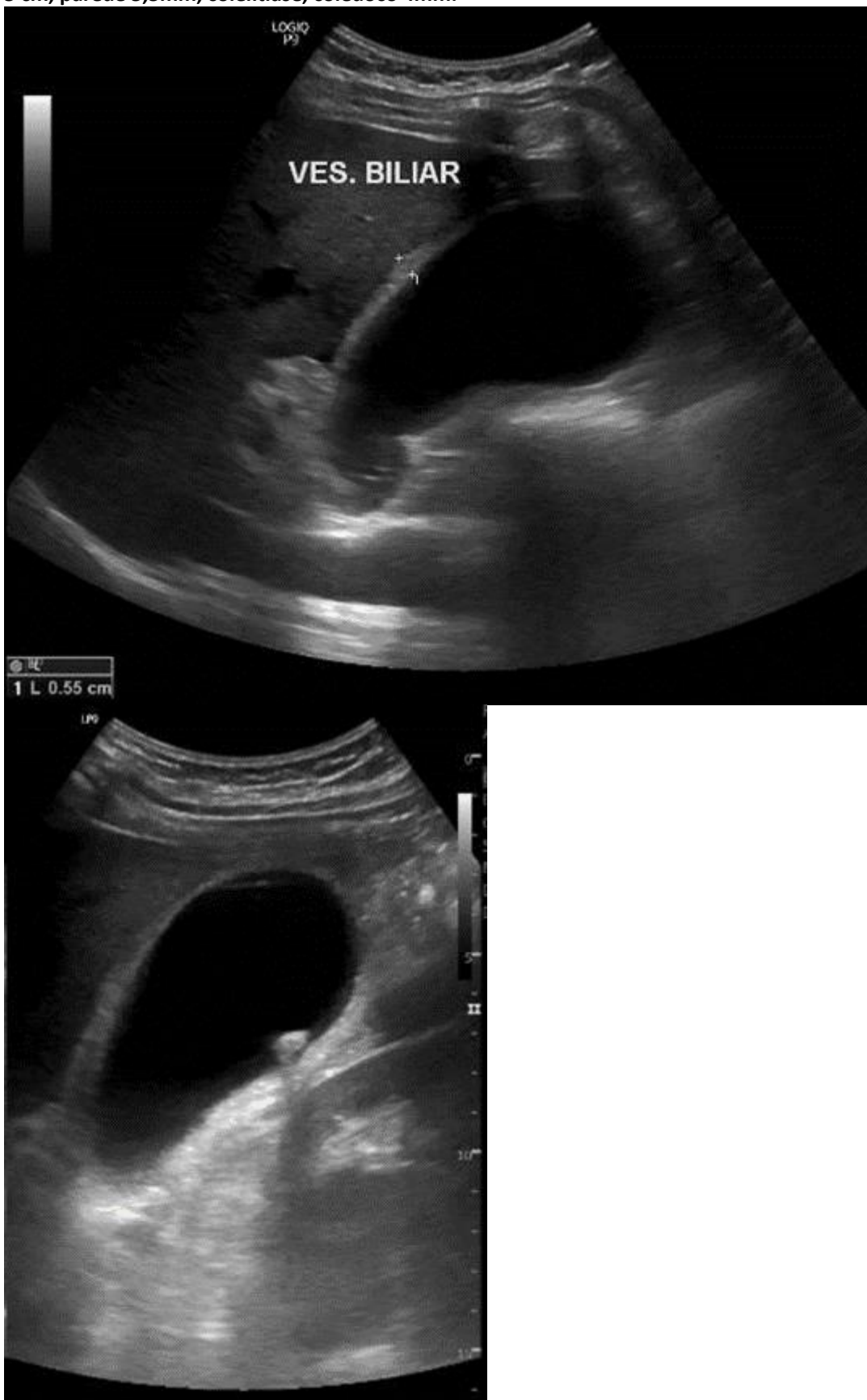
Trata-se da etapa de esofago-cardiomiectomia com exposição da mucosa

Trata-se da etapa de fundoplicatura com válvula de fundo gástrico

Trata-se da etapa de esofago-cardiomiectomia com secção isolada da camada muscular mais externa (longitudinal)

Trata-se da etapa de preparação para anastomose em esofagectomia distal

Paciente sexo feminino, 38 anos, puérpera (parto há 2 meses), comparece ao pronto socorro por dor abdominal em epigástrio e subcostal à direita. Início há 18h, sem melhora. Apresenta dor à palpação em região subcostal direita, interrompendo a inspiração durante exame. Exames laboratoriais coletados: hemoglobina 12,9 mg/dL, leucócitos 13.410, fosfatase alcalina 170 U/L, bilirrubina total 1,1 mg/dl, TGO 35 U/L. Imagem de ultrassonografia, com vesícula biliar com 10 x 5 cm, parede 5,5mm, colelitíase, colédoco 4mm.



A melhor conduta no momento é:

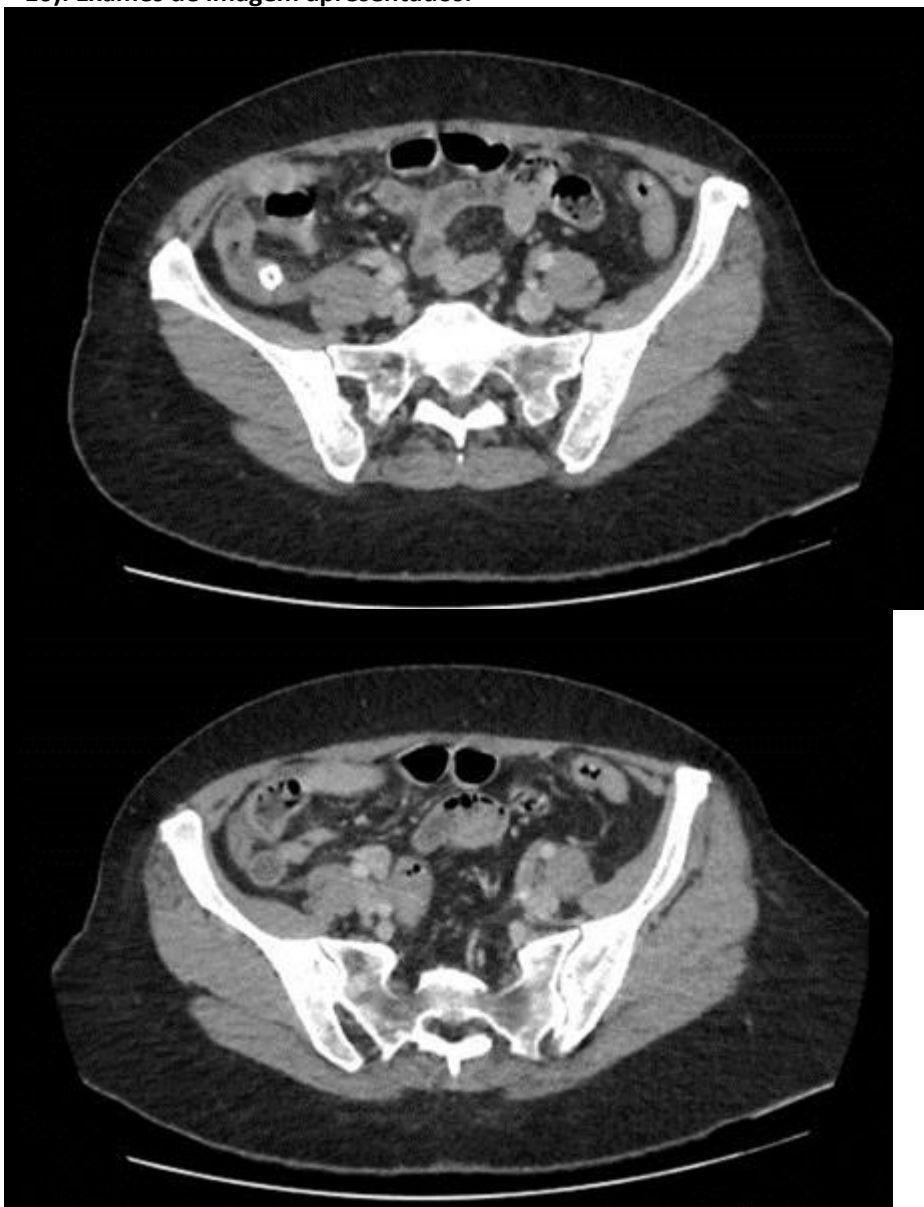
Indicar colecistectomia videolaparoscópica sem colangiografia intra-operatória

Internamento para realização de colangioressonância magnética visando confirmação da principal hipótese diagnóstica e avaliar colecistectomia no decorrer do internamento

Internamento para tratamento clínico com antibioticoterapia e programação de colecistectomia de intervalo em 6 semanas

Indicar colecistectomia aberta com exploração de vias biliares

Paciente do sexo feminino, 39 anos, comparece à emergência com quadro de dor abdominal difusa há 24h difusa associada a náuseas. Não se alimentou nas últimas 12h. Ao exame, dor em quadrante inferior direito. Apresentava leucometria de 12.500 mil/mm³, PCR 40 mg/l (referência: < 10). Exames de imagem apresentados:



É correto afirmar que:

O exame confirma a suspeita de apendicite aguda; está indicado tratamento com apendicectomia videolaparoscópica

O exame sugere alteração pericecal inespecífica; está indicado tratamento através de incisão de McBurney pelo menor risco de complicações

Deve ser aguardada a confirmação intra-operatória de processo infeccioso perfurativo para administração de antibiótico de amplo espectro (gram negativos e anaeróbios)

O exame sugere cálculo renal impactado à direita com dilatação de ureter à montante; está indicada passagem de catéter duplo J para desobstrução

Sobre os quadros obstrutivos por aderências (bridas), é correto afirmar que:

Aguardar 12 a 24h com conduta conservadora é habitualmente seguro se não houver isquemia, necrose ou perfuração

Ocorrem principalmente após cirurgias do abdome superior

Em caso de sofrimento isquêmico, é feita geralmente abordagem clínica com vasopressores e hidratação

Pela dificuldade no diagnóstico, a maior parte dos pacientes acaba necessitando de enterectomia durante o tratamento cirúrgico

Paciente, sexo masculino, 48 anos, comparece à emergência com quadro de dor abdominal há 2 dias associada a vômitos e abaulamento em região inguinal direita, onde nota-se dor local e hiperemia. É correto afirmar que:

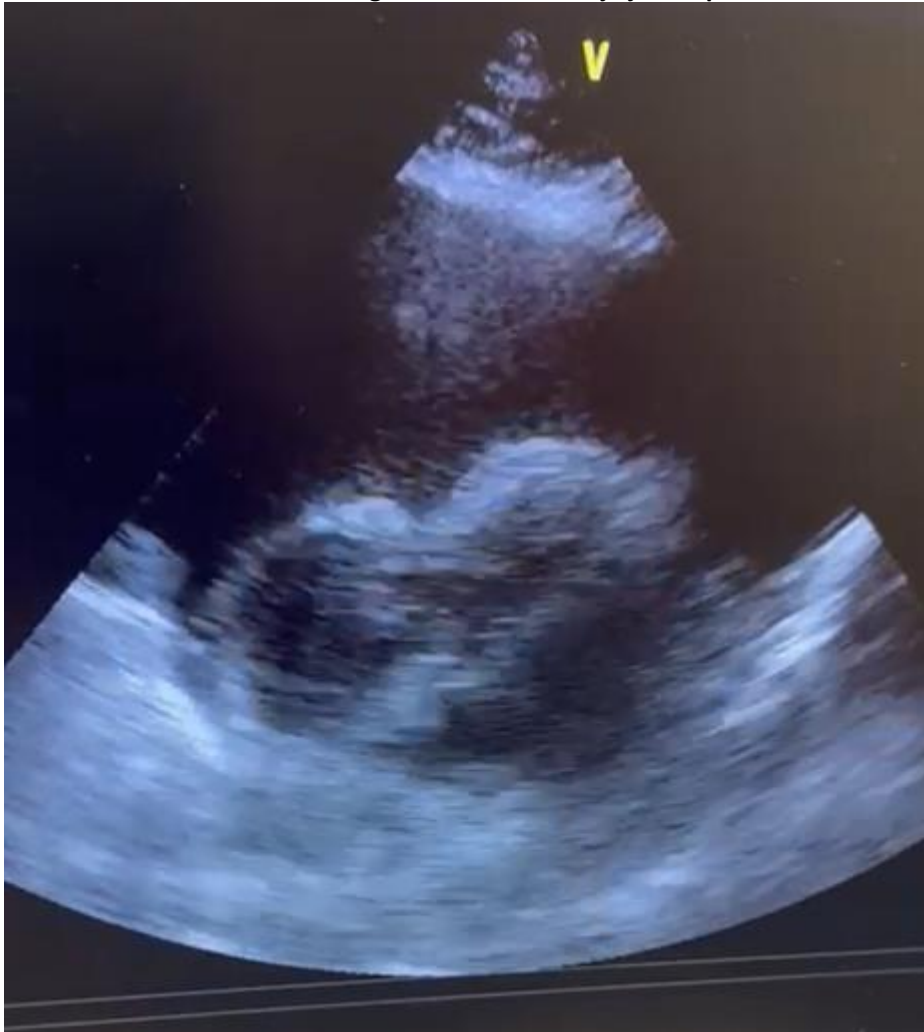Em caso de estrangulamento com contaminação e necessidade de ressecção intestinal, o reparo da hérnia deve ser feito por técnicas de reparo tecidual, como Bassini, Shouldice ou McVay

A cirurgia laparoscópica, com manipulação e tracionamento para redução de alças obstruídas, é a melhor via de acesso pelo baixo risco de complicações

O reparo com tela é mandatório para redução de recidivas, sendo as telas macroporosas as mais indicadas após cuidadosa lavagem local se houver extravasamento de conteúdo intestinal

O reparo laparoscópico sem tela é uma alternativa habitual neste tipo de situação

Paciente do sexo masculino, 61 anos, em investigação de nódulo pulmonar, dá entrada em unidade de emergência com quadro de dor torácica atípica, dispneia progressiva há 3 dias e piora aguda. À admissão em mau estado geral, hipotenso, tempo de enchimento periférico alargado. Após reanimação volêmica, paciente segue em estado grave, com necessidade de droga vasoativa. Realizada ultrassonografia beira leito, cuja janela pericárdica demonstra:



Diante do caso, assinale a alternativa correta:

A imagem apresenta derrame pericárdico volumoso, com indicação de drenagem imediata

A imagem apresenta derrame pericárdico mínimo, reacional, com indicação de prosseguir investigação clínica

A imagem apresenta derrame pericárdico loculado, com indicação de drenagem cirúrgica

A imagem apresenta dilatação importante de átrio direito, com indicação de angiotomografia em protocolo para tromboembolismo pulmonar para confirmação diagnóstica e realização de fibrinolítico

Em relação à classificação das hérnias da região inguinal, assinale a alternativa correta:

As hérnias Nyhus IIIB são as mais frequentes tanto em adultos do sexo masculino como feminino

As hérnias inguinais pediátricas mais comuns se caracterizam por hérnias diretas com anel inguinal não dilatado (Nyhus IIIA)

As hérnias mais frequentes em adultos do sexo feminino são as hérnias femorais (Nyhus IIIC)

As hérnias Nyhus tipo IV se caracterizam pelo abaulamento abaixo do ligamento inguinal

No fechamento da parede abdominal após laparotomia mediana são consideradas boas práticas visando menor incidência de deiscência, dor e formação de sinus:

Uso de fio de absorção lenta (polidioxanona - PDS), com proporção 4:1 entre comprimento do fio de sutura e extensão da incisão

Uso de fio de absorção lenta (poliglactina – Vicryl), com fechamento separado em camadas do peritônio e aponeurose

Uso de fio inabsorvível (polipropileno – Prolene) ou fio de absorção lenta (polidioxanona - PDS), com pelo menos 1cm da borda e 1cm de distância entre os pontos

Uso de fio absorvível (poliglactina – Vicryl), com técnica “small bites, small steps”, com 5mm da borda e 5mm de distância entre os pontos

Paciente do sexo masculino, 37 anos, trazido por familiares após acidente de automóvel. Realizada avaliação inicial, sendo identificado pneumotórax à esquerda – drenagem torácica realizada sem intercorrências. Foi evidenciado tórax instável associado a contusão pulmonar. Sem outras lesões. No momento: frequência cardíaca 113 bpm, pressão arterial 110mg x 75 mmHg, saturação O2 88% com máscara de Venturi a 40%, frequência respiratória 28 ipm, Glasgow 15. São medidas recomendadas para este paciente:

Sedação, intubação orotraqueal e ventilação mecânica protetora

Analgesia venosa otimizada, antibioticoterapia profilática e fisioterapia respiratória

Analgesia venosa otimizada, bloqueio de nervo intercostal e evitar sobrecarga hídrica

Intubação traqueal, fixação cirúrgica das costelas e evitar sobrecarga hídrica

Paciente, sexo masculino, 25 anos, trazido ao hospital pelo SAMU após queda de moto. Realizada estabilização inicial, sendo identificado desalinhamento ao nível da coxa esquerda, com ausência de pulsos distais. A melhor conduta no momento é:

Realizar alinhamento do membro – se não houver retorno do pulso, proceder imediatamente para sala cirúrgica para arteriografia ou abordagem cirúrgica direta

Realizar ultrassonografia com doppler – se confirmada lesão vascular, realizar reconstrução imediata da artéria

Realizar alinhamento do membro – se não houver retorno do pulso, realizar angiotomografia que, se positiva, indica reconstrução imediata da artéria

Realizar alinhamento do membro e manter cuidados intensivos – se após 4h não houver recuperação de espasmos, repetir exame invasivo ou não-invasivo para programar tratamento cirúrgico

Paciente vítima de trauma abdominal penetrante por arma de fogo evoluindo com dor abdominal leve, sem sinais de peritonite. Realizada tomografia com achado de acúmulo líquido posterior à transição da primeira para segunda porção duodenal, sem pneumoperitônio livre em cavidade abdominal. É correto afirmar que:

Está indicada laparotomia exploradora; a realização de manobra de Kocher ampla e debridamento de lesões duodenais permitem rafia da maioria destas lesões

Deve ser realizada laparoscopia exploradora para confirmar que não há líquido livre em cavidade e manter conduta expectante de suporte

Está indicada laparotomia exploradora; o acometimento da segunda porção duodenal próximo à ampola indica realização de duodenopancreatectomia de urgência

Deve ser adotada conduta expectante por não haver sinais de peritonite; caso seja identificado hematoma em exame de controle, a abordagem cirúrgica por laparotomia está indicada em até 24h após controle de distúrbios hemorrágicos

Paciente sendo acompanhado por insuficiência hepática crônica, comparece à consulta sem ascite, creatinina 1,3 mg/dl, com encefalopatia leve, INR 1,2, albumina 3,0 g/dl e bilirrubina 2,5 mg/dl. Pela classificação de Child-Pugh ele seria classificado como:

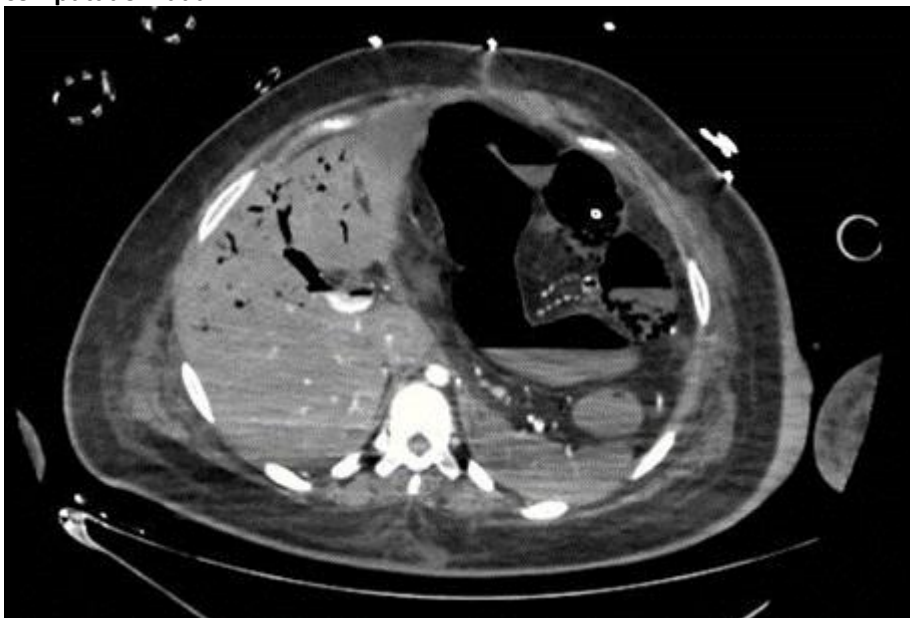
B8

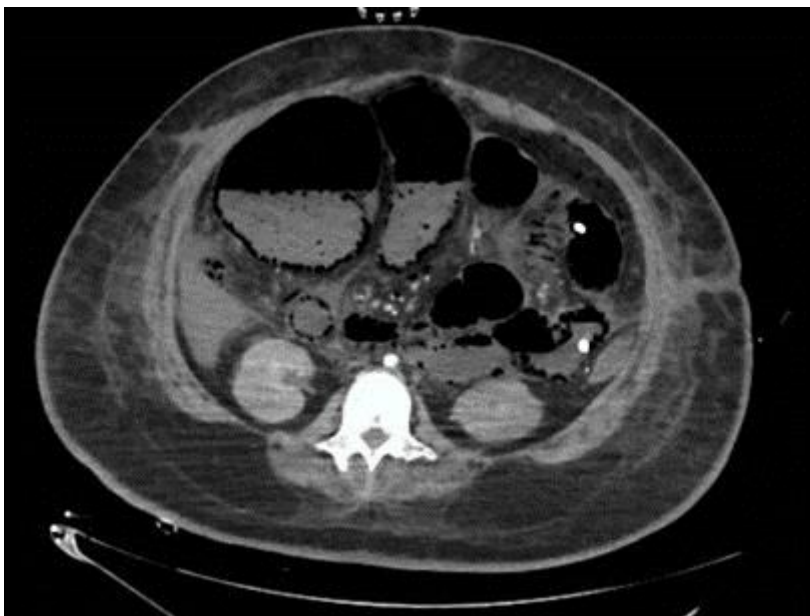A7

C9

B7

Paciente, 60 anos, sexo feminino, internada em unidade de terapia intensiva há 20 dias por quadro séptico de foco pulmonar, com evolução estável, ainda em ventilação mecânica e uso de drogas vasoativas em doses baixas. A equipe cirúrgica é chamada para avaliação por piora clínica há 4 horas, com dor abdominal, aumento marcante na dosagem de drogas vasoativas, lactato 89 mg/dl (referência: 5 a 20) e piora da perfusão periférica. Encaminhada para tomografia computadorizada.





Sobre a principal hipótese diagnóstica e a conduta a ser realizada, é correto afirmar que:

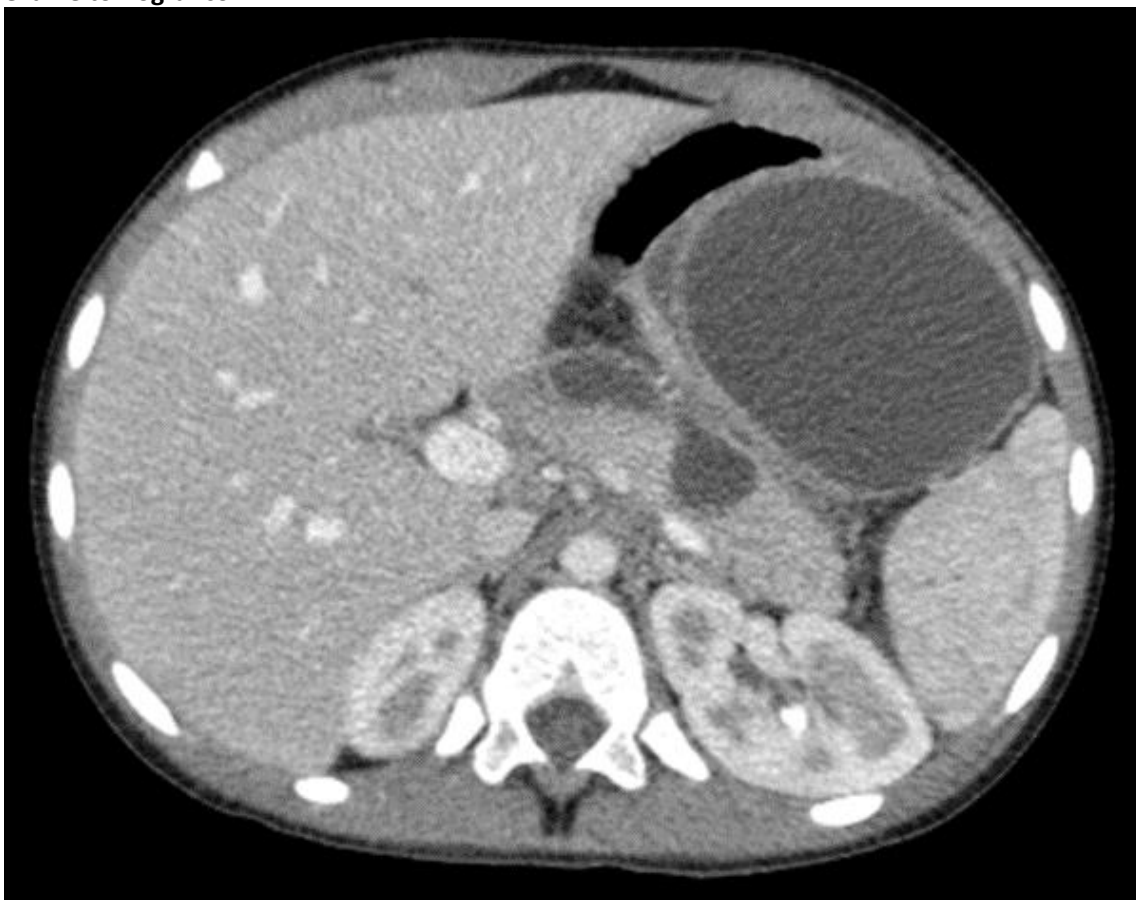A paciente apresenta quadro de isquemia mesentérica com indicação de laparotomia exploradora, embora exista alto risco de “open-close” (encerramento da cirurgia por intratabilidade cirúrgica, com acolhimento familiar e cuidados de fim de vida)

A paciente apresenta quadro de isquemia mesentérica com indicação de confirmação por retossigmoidoscopia flexível e medidas de suporte – hidratação, ampliação de antibioticoterapia e controle de distúrbios hidro-eletrolíticos

A paciente apresenta quadro de colangite, com marcante dilatação de vias biliares, com indicação de drenagem por via endoscópica ou percutânea, associada a medidas de suporte

A paciente apresenta quadro de pseudo-obstrução intestinal (Ogilvie), com indicação de colonoscopia descompressiva, seguida de abordagem cirúrgica de urgência caso não ocorra melhora em 24 a 48h

Paciente sexo feminino, 40 anos, comparece à consulta com queixa de desconforto abdominal e empachamento. Esteve internada há 5 semanas por quadro de pancreatite aguda biliar por 4 dias, com realização de colecistectomia videolaparoscópica sem intercorrências. Nega febre. Realizou exame tomográfico



Sobre o caso, é correto afirmar que:

Trata-se de lesão cuja parede é composta de colágeno e tecido de granulação, com indicação de drenagem endoscópica

Trata-se de lesão cuja parede é composta de tecido epitelial, com indicação de abordagem cirúrgica

Há indicação de internamento para antibioticoterapia e aguardar evolução para definição sobre a abordagem

A origem da lesão é de necrose pancreática e a presença de gás confirma a suspeita infecciosa e a indicação de drenagem percutânea

Sobre as infecções de sítio cirúrgico é correto afirmar que:

Estão sob maior risco de infecção por *Staphylococcus aureus* resistente à metilina (MRSA) pacientes com colonização em swab nasal, infecções prévias por MRSA, hospitalização recente ou uso recente de antibioticoterapia

Se referem exclusivamente às infecções superficiais de pele, subcutâneo e vias de acesso

Se referem exclusivamente às infecções profundas do órgão/região alvo do procedimento

A antibioticoprofilaxia deve ser realizada até 120 minutos antes da incisão

Paciente com 30 dias de vida apresentando episódios de vômito pós-amamentação, não biliosos, com aumento da frequência de amamentação. Ao exame físico, encontra-se no momento sonolento, fontanelas deprimidas, tumoração palpável em quadrante superior direito do abdome. É correto afirmar que:

A abordagem cirúrgica deve aguardar níveis de bicarbonato abaixo de 30mEq/L visando evitar hipoventilação no pós-operatório

É esperado encontrar acidose metabólica hiperclorêmica

Deve ser iniciada nutrição parenteral imediatamente

A presença de vômitos após 24 horas da abordagem cirúrgica sugere complicação e deve ser avaliada com estudo contrastado

Paciente de 8 anos, sexo feminino, apresenta massa cística móvel palpável imediatamente abaixo do osso hioide, em linha média. Mãe refere aumento durante infecção de via aérea superior há 6 meses. Considerando a principal suspeita diagnóstica, é CORRETO afirmar que:

O tratamento padrão é cirurgia de Sistrunk – ressecção da lesão e do seu trajeto, incluindo a porção central do osso hioide, até a base da língua

A protrusão da língua não deve impactar em mobilidade da lesão

É esperado identificar cristais de colesterol caso seja optado por realização punção aspirativa por agulha fina (PAAF)

A enucleação da lesão sem ruptura capsular está associada a baixa taxa de recorrência (inferior a 10 %)

Paciente, 18 anos, trazido para emergência após atropelamento de bicicleta por automóvel. Em avaliação inicial paciente com abertura ocular ao estímulo pressórico/doloroso, resposta verbal com sons sem palavras identificáveis e extensão após estímulo. A avaliação inicial da escala de coma de Glasgow desse paciente é:

6

5

7

8